

Ελληνική Ακτινολογική Εταιρεία

**Διαγνωστικά και Θεραπευτικά
Πρωτόκολλα στην
Ακτινολογία**



Αθήνα 2011

Ελληνική Ακτινολογική Εταιρεία

**Διαγνωστικά και Θεραπευτικά
Πρωτόκολλα στην
Ακτινολογία**



Αθήνα 2011

Α΄ Έκδοση 2011 • Copyright © Ελληνική Ακτινολογική Εταιρεία

Ελληνική Ακτινολογική Εταιρεία

Π. Κυριακού 21 Αθήνα, 11521 • Τηλ: 210 6451489

www.helrad.org

ISBN: 978-960-6650-48-2

Απαγορεύεται απολύτως, άνευ γραπτής αδείας του εκδότη, η καθ' οιονδήποτε τρόπο (ηλεκτρονικό - μηχανικό ή άλλο) αντιγραφή, ανατύπωση, διασκευή, φωτο-αποτύπωση, και η εν γένει αναπαραγωγή μέρους ή όλου του παρόντος έργου.

Επιμέλεια - Παραγωγή Έκδοσης: ΕΚΔΟΣΕΙΣ ΚΑΥΚΑΣ

www.kafkas-publications.com • kafkas@otenet.gr

ΔΙΑΓΝΩΣΤΙΚΑ ΚΑΙ ΘΕΡΑΠΕΥΤΙΚΑ ΠΡΩΤΟΚΟΛΛΑ ΣΤΗΝ ΑΚΤΙΝΟΛΟΓΙΑ

Ελληνική Ακτινολογική Εταιρεία

Αθήνα 2011

Ο παρών Οδηγός Διαγνωστικών και Θεραπευτικών Πρωτοκόλλων στην Ακτινολογία έχει συγγραφεί από Ομάδα Εργασίας της Ελληνικής Ακτινολογικής Εταιρείας για χρήση από Ακτινολόγους, Κλινικούς Ιατρούς και Επαγγελματίες Υγείας του Δημοσίου και Ιδιωτικού τομέος.

Ο Οδηγός πρέπει να χρησιμοποιείται με συμβουλευτικό και καθοδηγητικό πνεύμα για τη βέλτιστη αντιμετώπιση του ασθενούς, χωρίς βεβαίως να είναι απόλυτα δεσμευτικός για ιδιαίτερα περιστατικά που χρήζουν εξατομίκευσης.

Τα πρωτόκολλα αυτά χρησιμεύουν ως βασικός οδηγός στη λήψη της σωστής κλινικής απόφασης, που πρέπει να λαμβάνεται σε συνδυασμό με την επαγγελματική και επιστημονική κρίση του Ιατρού, καθώς και την καταλληλότητα και διαθεσιμότητα της προτεινόμενης μεθόδου.

Ελληνική Ακτινολογική Εταιρεία

Π. Κυριακού 21 Αθήνα, 11521

Τηλ: 210 6451489

www.helrad.org

ΔΙΑΓΝΩΣΤΙΚΑ ΚΑΙ ΘΕΡΑΠΕΥΤΙΚΑ ΠΡΩΤΟΚΟΛΛΑ ΣΤΗΝ ΑΚΤΙΝΟΛΟΓΙΑ

Από την Ομάδα Εργασίας της Ελληνικής Ακτινολογικής Εταιρείας:

Ευθυμία Αλεξοπούλου

Επίκουρη Καθηγήτρια Παιδιατρικής-Επεμβατικής Ακτινολογίας Ιατρικής Σχολής Πανεπιστημίου Αθηνών- Β΄ Εργαστήριο Ακτινολογίας, ΠΓΝ "Αττικόν"

Ευτύχιος Αρχοντάκης

Υπεύθυνος Μονάδος Επεμβατικής και Θεραπευτικής Νευροακτινολογίας, Νοσοκομείο ΕΕΣ

Θωμάς Γ Βραχλιώτης

Διευθυντής Επεμβατικής Ακτινολογίας, Νοσοκομείο "Ερρίκος Ντυνάν"

Μαρία Ζαρίφη

Διευθύντρια Ακτινολογικού Τμήματος, Νοσοκομείο Παίδων "Η Αγία Σοφία"

Λουκάς Ι Θάνος

Διευθυντής Τμήματος Ιατρικής Απεικόνισης και Επεμβατικής Ακτινολογίας, ΓΝΑ "Η Σωτηρία"

Κωνσταντίνος Κοκκίνης

Διευθυντής Ακτινολογικού Τμήματος, ΓΝΑ ΚΑΤ

Δημοσθένης Δ Κόκκινος

Επιμελητής Β΄ Ακτινολογικού Τμήματος, ΓΝΑ "Ο Ευαγγελισμός"

Αικατερίνη Κολοβού

Ειδικευόμενη Ιατρός Ακτινολογίας, Αρεταίειο Νοσοκομείο

Χρυσούλα Κουμανίδου

Διευθύντρια Ακτινολογικού Τμήμα-

τος, Νοσοκομείο Παίδων "Π & Α Κυριακού"

Ανδρέας Κουρέας

Λέκτορας Ακτινολογίας Ιατρικής Σχολής Πανεπιστημίου Αθηνών

Πολυτίμη Λεονάρδου

Επιμελήτρια Β΄ Ακτινολογικού Τμήματος, Σισμανόγλειο Νοσοκομείο

Βασίλης Μανιάτης

Διευθυντής Τμήματος Ιατρικών Απεικονίσεων, Νοσοκομείο "Ιασώ General"

Γεώργιος Μαντζικόπουλος

Διευθυντής Τμήματος Αξονικού-Μαγνητικού Τομογράφου, 1ο Νοσοκομείο ΙΚΑ Αθήνας/ΓΝΑ ΚΑΤ

Ειρήνη Μαστοράκου

Διευθύντρια Τμήματος Ιατρικών Απεικονίσεων, Ωνάσειο Καρδιοχειρουργικό Κέντρο

Κωνσταντίνος Παπαδόπουλος

Διευθυντής Επεμβατικής Ακτινολογίας, Νοσοκομείο ΕΕΣ

Ιωάννης Παπαλιού

Διευθυντής Τμήματος Αξονικού Τομογράφου, Κωνσταντοπούλειο ΓΝ Νέας Ιωνίας

Ματίλντα Α Παπαθανασίου

Επίκουρη Καθηγήτρια Ακτινολογίας Ιατρικής Σχολής Πανεπιστημίου Αθηνών-Β΄ Εργαστήριο Ακτινολογίας, ΠΓΝ "Αττικόν"

Ολυμπία Παπακωνσταντίνου

Επίκουρη Καθηγήτρια Ακτινολογίας
Ιατρικής Σχολής Πανεπιστημίου Αθηνών- Β΄ Εργαστήριο Ακτινολογίας,
ΠΓΝ “Αττικόν”

Αρκάδιος Ρουσάκης

Αναπληρωτής Διευθυντής Τμήματος
Αξονικού-Μαγνητικού Τομογράφου
& PET/CT, ΔΘΚΑ “Υγεία”

Χριστιάνα Σαμαρά

Διευθύντρια Τμήματος Αξονικού-
Μαγνητικού Τομογράφου, ΓΝΑ
“Γ Γεννηματάς”

Μαρία Σκυλακάκη

Διευθύντρια Ακτινολογικού Τμήμα-
τος, ΓΝΑ “Ο Ευαγγελισμός”

Ιωάννα Σταϊκίδου

Ιατρός Ακτινοδιαγνώστης Αξονικού-
Μαγνητικού Τομογράφου,
1ο Νοσοκομείο ΙΚΑ Αθήνας/ΓΝΑ ΚΑΤ

Χαρίνα Χ Τριαντοπούλου

Διευθύντρια Ακτινολογικού Τμήμα-
τος, Κωνσταντοπούλειο ΓΝ Νέας
Ιωνίας

Αθανάσιος Χαλαζωνίτης

Διευθυντής Ακτινολογικού Τμήματος,
ΓΝΑ “Αλεξάνδρα”

Αχιλλέας Χατζηγιάννου

Αναπληρωτής Καθηγητής
Ακτινολογίας-Επεμβατικής Ακτινολο-
γίας Ιατρικής Σχολής Πανεπιστημίου
Αθηνών

Συντονιστές**Κυριάκος Στριγγάρης**

Καθηγητής Ακτινολογίας
Πρόεδρος Ελληνικής Ακτινολογικής
Εταιρείας

Αθανάσιος Γουλιάμος

Καθηγητής Ακτινολογίας
Διευθυντής Α΄ Εργαστηρίου Ακτι-
νολογίας Πανεπιστημίου Αθηνών

Εισαγωγή	9
-----------------	----------

Ιεράρχηση απεικονιστικών εξετάσεων	11
---	-----------

Συντομογραφίες	13
-----------------------	-----------

1ο Μέρος Συστήματα	15
-------------------------------	-----------

I Παιδοακτινολογία	17
--------------------	----

II ΚΝΣ, ΩΡΛ, κεφαλή, τράχηλος	41
-------------------------------	----

III Αναπνευστικό Σύστημα	55
--------------------------	----

IV Καρδιαγγειακό Σύστημα	61
--------------------------	----

V Γαστρεντερικό Σύστημα	81
-------------------------	----

VI Ουρογεννητικό Σύστημα	105
--------------------------	-----

VII Μαστός	129
------------	-----

VIII Μυοσκελετικό Σύστημα	135
---------------------------	-----

IX Επεμβατική Ακτινολογία Αγγείων	161
-----------------------------------	-----

X Επεμβατική Ακτινολογία Εκτός Αγγείων	167
--	-----

2ο Μέρος Αλγόριθμοι απεικονιστικής διερεύνησης	175
---	------------

Βιβλιογραφία	253
---------------------	------------

Η αλματώδης ανάπτυξη της Ακτινολογίας και των ποικίλων απεικονιστικών τεχνικών κατά τις τελευταίες δεκαετίες έχει οδηγήσει σε ένα μεγάλο αριθμό εξετάσεων που χρησιμοποιούνται για τη διερεύνηση των διαφόρων νοσολογικών οντοτήτων. Παρόλο που το ζητούμενο είναι οι εξετάσεις αυτές να χρησιμοποιούνται επ' ωφελεία των εξεταζομένων, η ελλιπής γνώση όλου του εύρους των τεχνικών απεικόνισης είναι δυνατόν να οδηγήσει σε σφάλματα κατά την παρακολούθηση των ασθενών.

Επιπλέον, μία απεικονιστική εξέταση που πιθανώς να είναι χρήσιμη για μία ομάδα πληθυσμού, μπορεί να είναι λιγότερο επωφελής για μία άλλη. Μία τεχνική που είναι διαθέσιμη στα νοσοκομεία των μεγάλων πόλεων δεν είναι δυνατόν να εκτελεσθεί σε ένα απομακρυσμένο αγροτικό ιατρείο. Μία εξέταση μπορεί να πρέπει να προτιμηθεί από μία άλλη που ενδεχομένως επιβαρύνει τον ασθενή με ιονίζουσα ακτινοβολία ή είναι ακριβότερη.

Ο παρών Οδηγός Διαγνωστικών και Θεραπευτικών Πρωτοκόλλων στην Ακτινολογία της Ελληνικής Ακτινολογικής Εταιρείας επιχειρεί να βοηθήσει την καθημερινή προσπάθεια για την καλύτερη απεικονιστική διερεύνηση, διάγνωση και θεραπεία των ασθενών, διευκολύνοντας σε αυτό τον τομέα Ακτινολόγους και Κλινικούς Ιατρούς. Επιπλέον απευθύνεται στους φορείς της Πολιτείας που είναι επιφορτισμένοι με τον έλεγχο της χρήσης, και κατά συνέπεια του αντίστοιχου κόστους, όλων των απεικονιστικών τεχνικών που υπάρχουν διαθέσιμες στα δημόσια και ιδιωτικά νοσηλευτικά ιδρύματα της χώρας μας.

Η χρήση του έχει σκοπό την καλύτερη επιλογή της καταλληλότερης εξέτασης, την αποφυγή επαναλήψεως της ίδιας ή παρομοίων εξετάσεων, τη μείωση εξετάσεων που δεν πρόκειται να αλλάξουν τη θεραπεία και παρακολούθηση των ασθενών ή είναι τελείως λανθασμένες για το συγκεκριμένο κλινικό πρόβλημα, την οργάνωση και ζήτησή τους κατά σειρά επείγουσας αξίας, τη μείωση της ιονίζουσας ακτινοβολίας και την εξοικονόμηση χρόνου και χρήματος. Για τη συγγραφή του έχουν συλλεγεί πληροφορίες από τη διεθνή βιβλιογραφία και την κλινική εμπειρία των Ελλήνων Ακτινολόγων, με απόλυτη προσαρμογή στις δυνατότητες και τις ιδιαιτερότητες της Ελλάδος, χωρίς αυτό να μειώνει την επιστημονική αξιοπιστία των Πρωτοκόλλων.

Τα προτεινόμενα Πρωτόκολλα πρέπει να χρησιμοποιηθούν κατά την επιλογή της καταλληλότερης μεθόδου για ένα συγκεκριμένο κλινικό ερώτημα ή μία συγκεκριμένη νόσο. Το 1ο μέρος χωρίζεται σε 10 κεφάλαια ανάλογα με τα διάφορα συστήματα του ανθρωπίνου σώματος. Σε κάθε κεφάλαιο αναλύονται όλες οι απεικονιστικές εξετάσεις που μπορούν να χρησιμοποιη-

νθούν για το συγκεκριμένο κλινικό ερώτημα. Η κάθε εξέταση αξιολογείται με βάση μία από πέντε διαφορετικές κατηγορίες ιεράρχησης (βλ στην επόμενη σελίδα), ούτως ώστε να μπορεί να εκτιμηθεί η καταλληλότητα ή όχι της προτεινόμενης μεθόδου. Ακολουθούν επεξηγηματικά σχόλια που δικαιολογούν τη σειρά προτίμησης των διαφόρων εξετάσεων. Τα ογκολογικά θέματα αναλύονται στο τέλος κάθε κεφαλαίου. Στο 2ο μέρος παρατίθενται σχηματικοί αλγόριθμοι απεικονιστικής διερεύνησης όταν είναι δυνατόν να επιλεγούν περισσότερες από τρεις τεχνικές ή να ακολουθηθούν διαφορετικές στρατηγικές.

Σε κάθε περίπτωση, οι προτεινόμενες εξετάσεις αποτελούν γενικές κατευθυντήριες γραμμές και δεν υποκαθιστούν την εξατομικευμένη κλινικοεργαστηριακή προσέγγιση του κάθε ασθενούς. Έχουν σκοπό να βοηθήσουν τους Ακτινολόγους και τους Κλινικούς Ιατρούς στην επιλογή της καταλληλότερης απεικονιστικής μεθόδου και δεν είναι δεσμευτικές. Θα πρέπει επίσης να λαμβάνονται υπόψη και οι αντίστοιχες κατευθυντήριες γραμμές άλλων ιατρικών ειδικοτήτων που σχετίζονται με τη συγκεκριμένη κλινική ένδειξη. Τέλος, καθώς η Ιατρική είναι μία συνεχώς εξελισσόμενη επιστήμη με ταχύτατη ανανέωση των γνώσεων και των διαγνωστικών και θεραπευτικών πρακτικών, ο παρών Οδηγός θα αναθεωρείται τακτικά, ούτως ώστε να παραμένει σύγχρονος και σε συμφωνία με τις διεθνώς τρέχουσες απεικονιστικές τεχνικές.

Κυριάκος Στριγγάρης

Καθηγητής Ακτινολογίας

Πρόεδρος

Ελληνικής Ακτινολογικής Εταιρείας

Αθανάσιος Γουλιάμος

Καθηγητής Ακτινολογίας

Διευθυντής

Α' Εργαστηρίου Ακτινολογίας

Πανεπιστημίου Αθηνών

Στον παρόντα Οδηγό, όλες οι προτεινόμενες απεικονιστικές τεχνικές παρατίθενται με 5 διαφορετικές κατηγορίες ιεράρχησης:

- **Απόλυτη ένδειξη**
- **Ενδεδειγμένη εξέταση**
- **Σχετική ένδειξη**
- **Ένδειξη σε ορισμένες περιπτώσεις**
- **Μη ενδεδειγμένη εξέταση**

Η επιλογή της καθεμίας κατηγορίας έχει γίνει με βάση τα ακόλουθα κριτήρια:

- **Απόλυτη ένδειξη:** Εξέταση υψηλής διαγνωστικής ακρίβειας, για την οποία υπάρχουν ισχυρά βιβλιογραφικά δεδομένα ότι είναι απαραίτητο να διενεργηθεί σε όλους τους ασθενείς με το ερευνούμενο κλινικό πρόβλημα.
- **Ενδεδειγμένη εξέταση:** Εξέταση υψηλής διαγνωστικής ακρίβειας, για την οποία τα βιβλιογραφικά δεδομένα δείχνουν ότι τα αποτελέσματα της συνεισφέρουν σημαντικά στη διάγνωση ή/και στο χειρισμό του ερευνούμενου κλινικού προβλήματος.
- **Σχετική ένδειξη:** Εξέταση η διενέργεια της οποίας δικαιολογείται υπό προϋποθέσεις. Πρόκειται για εξετάσεις, που συχνά η διαγνωστική τους ακρίβεια ή οι προϋποθέσεις για την πραγματοποίησή τους ή η στοιχειοθέτηση της παραπομπής συναρτώνται με άλλοτε άλλους παράγοντες, οι οποίοι περιγράφονται στα αντίστοιχα σχόλια.
- **Ένδειξη σε ορισμένες περιπτώσεις:** Εξετάσεις που αποσκοπούν στην απάντηση συγκεκριμένων κλινικών ερωτημάτων ή που δικαιολογούνται όταν συντρέχουν ιδιαίτεροι λόγοι ή όταν το ερευνούμενο κλινικό πρόβλημα εμφανίζει κάποια ιδιαιτερότητα ή παραλλαγή. Οι παράμετροι αυτές αναφέρονται στα σχόλια. Συνήθως πρόκειται για συμπληρωματική εξέταση, που μπορεί να είναι περίπλοκη, μη ευρέως διαθέσιμη ή απαιτούσα ειδική εμπειρία για τη διενέργειά της ή/και για την αξιολόγηση και αξιοποίηση των αποτελεσμάτων της από τον παραπέμποντα ιατρό.
- **Μη ενδεδειγμένη εξέταση:** Εξέταση για την οποία υπάρχουν ισχυρά βιβλιογραφικά δεδομένα ότι έχει πολύ χαμηλή διαγνωστική ακρίβεια στο πλαίσιο του εξεταζόμενου κλινικού προβλήματος και δεν συμβάλλει ούτε στη διάγνωση ούτε στο χειρισμό του.

Στο μεγαλύτερο μέρος του κειμένου, οι απεικονιστικές μέθοδοι αναφέρονται ολογράφως, ούτως ώστε να γίνονται ευκολότερα κατανοητές από κλινικούς ιατρούς, αλλά και μη ιατρούς που θα έχουν πρόσβαση στον παρόντα οδηγό. Όποτε χρησιμοποιούνται συντομογραφίες, αυτές επεξηγούνται την πρώτη φορά που αναφέρονται στο εκάστοτε κεφάλαιο. Στις περισσότερες περιπτώσεις προτιμάται η ελληνική ορολογία με τις αντίστοιχες συντομογραφίες. Υπάρχουν και εξετάσεις ωστόσο που έχουν καθιερωθεί με το διεθνές τους όνομα, το οποίο και επιλέγεται σε αυτές τις περιπτώσεις. Όλες οι συντομογραφίες επεξηγούνται συνολικά εδώ:

Αγγειακό εγκεφαλικό επεισόδιο	AEE
Αξονική αγγειογραφία	CTA
Αξονική τομογραφία	AT
Βιοψία δια λεπτής βελόνης με λήψη ιστολογικού υλικού	FNAB
Βιοψία δια λεπτής βελόνης με λήψη κυτταρολογικού υλικού	FNAC
Γαστρεντερικό σύστημα	ΓΕΣ
Διαδερμική διηπατική χολαγγειογραφία	PTC
Διασφαγιτιδική διηπατική πυλαιοσυστηματική αναστόμωση	TIPS
Εγκεφαλονωτιαίο υγρό	ENY
Εκατοστά του μέτρου	cm
Ενδοαρτηριακό	ΙΑ
Ενδοσκοπική ανάστροφη χολαγγειοπαγκρεατογραφία	ERCp
Ενδοσκοπικό υπερηχογράφημα	EUS
Ενδοφλέβιο	IV
Ενδοφλέβιος Ουρογραφία	IVU
Ηλεκτροεγκεφαλογράφημα	HEΓ
Ηλεκτροκαρδιογράφημα	HKΓ
Θερμοκαυτηρίαση με ραδιοσυχνότητες	RFA
Κεντρικό νευρικό σύστημα	ΚΝΣ
Κυστεοουρητηρική παλινδρόμηση	ΚΟΠ
Μαγνητική αγγειογραφία	MRA
Μαγνητική ουρογραφία	MRU

Μαγνητική τομογραφία	ΜΤ
Μαγνητική χολαγγειοπαγκρεατογραφία	ΜRCP
Μονάδα αυξημένης φροντίδας	ΜΑΦ
Μονάδα εντατικής θεραπείας	ΜΕΘ
Μονάδες Hounsfield	HU
Νεκρωτική εντεροκολίτις	ΝΕΚ
Νεφρών-ουρηπτήρων-κύστης	ΝΟΚ
Παροδικό ισχαιμικό επεισόδιο	ΤΙΑ
Πνευμονική εμβολή	ΠΕ
Ποζιτρονική τομογραφία	PET-CT
Πολυτομική αξονική τομογραφία	MS-CT
Σπονδυλική στήλη	ΣΣ
Αυχενική μοίρα ΣΣ	ΜΣΣ
Θωρακική μοίρα ΣΣ	ΘΜΣΣ
Οσφυϊκή μοίρα ΣΣ	ΟΜΣΣ
Στεφανιαία νόσος	ΣΝ
Τριών διαστάσεων	3-D
Τομογραφία εκπομπής απλού φωτονίου	SPECT
Τομογραφία εκπομπής ποζιτρονίων	PET
Υπερηχογράφημα	US
Χιλιοστά του λίτρου	ml
Χιλιοστά του μέτρου	mm
Ψηφιακή αφαιρετική αγγειογραφία	DSA

1ο Μέρος: Συστήματα

I	Παιδοακτινολογία	I
II	ΚΝΣ, ΩΡΛ, κεφαλή, τράχηλος	II
III	Αναπνευστικό Σύστημα	III
IV	Καρδιαγγειακό Σύστημα	IV
V	Γαστρεντερικό Σύστημα	V
VI	Ουρογεννητικό Σύστημα	VI
VII	Μαστός	VII
VIII	Μυοσκελετικό Σύστημα	VIII
IX	Επεμβατική Ακτινολογία Αγγείων	IX
X	Επεμβατική Ακτινολογία Εκτός Αγγείων	X

Κλινικό ερώτημα - νόσος	Απεικονιστική εξέταση	Σχόλια
Κεντρικό Νευρικό Σύστημα (ΚΝΣ)		
Συγγενείς ανωμαλίες: ΚΝΣ	Μαγνητική τομογραφία εγκεφάλου	• Απόλυτη ένδειξη
	Αξονική τομογραφία εγκεφάλου	<ul style="list-style-type: none"> • Ενδεδειγμένη εξέταση • Η αξονική τομογραφία μπορεί να χρειασθεί για την διερεύνηση οστικών ανωμαλιών ή ανωμαλιών της βάσης του κρανίου • Επειδή για την μαγνητική τομογραφία των βρεφών και μικρών παιδιών συνήθως απαιτείται καταστολή ή γενική αναισθησία, μπορεί κατά περίπτωση να προτιμάται η αξονική τομογραφία
Συγγενείς ανωμαλίες: Σπονδυλική στήλη	Μαγνητική τομογραφία σπονδυλικής στήλης	• Απόλυτη ένδειξη
	Αξονική τομογραφία εγκεφάλου	<ul style="list-style-type: none"> • Ενδεδειγμένη εξέταση • Η αξονική τομογραφία μπορεί να χρειασθεί για την διερεύνηση οστικών ανωμαλιών ή ανωμαλιών της βάσης του κρανίου. • Επειδή για την μαγνητική τομογραφία των βρεφών και μικρών παιδιών συνήθως απαιτείται καταστολή ή γενική αναισθησία, μπορεί κατά περίπτωση να προτιμάται η αξονική τομογραφία
Ανώμαλη μορφολογία του κρανίου: Υδροκέφαλος	Υπερηχογράφημα εγκεφάλου	<ul style="list-style-type: none"> • Ενδείκνυται σε ορισμένες περιπτώσεις • Το υπερηχογράφημα ενδείκνυται όταν είναι ανοικτή η πρόσθια πηγή. Για μεγαλύτερα παιδιά στα οποία η πρόσθια πηγή και οι ραφές έχουν κλείσει ενδείκνυται η μαγνητική τομογραφία. Αν η μαγνητική τομογραφία δεν είναι εφικτή, μπορεί να γίνει αξονική τομογραφία
	Ακτινογραφία Κρανίου	• Ενδεδειγμένη εξέταση

I

II

III

IV

V

VI

VII

VIII

IX

X

Κλινικό ερώτημα - νόσος	Απεικονιστική εξέταση	Σχόλια
Κρανιοστένωση	Ακτινογραφία Κρανίου	• Ενδεδειγμένη ένδειξη
	Αξονική τομογραφία χαμηλής δόσης με 3-D ανασύνθεση των εικόνων	• Ενδείκνυται σε ορισμένες περιπτώσεις
Επιληψία (Αλγόριθμος 1)	Μαγνητική τομογραφία εγκεφάλου	• Ενδεδειγμένη ένδειξη • Πριν την μαγνητική τομογραφία πρέπει να προηγούνται εξειδικευμένη κλινική εξέταση και ΗΕΓ, εκτός αν υπάρχουν σημεία ενδοκράνιας υπέρτασης ή οξέος νευρολογικού συμβάματος
	Αξονική τομογραφία εγκεφάλου	• Μη ενδεδειγμένη εξέταση • Δεν υπάρχει ένδειξη για αξονική τομογραφία ρουτίνας
	Ποζιτρονική τομογραφία (PET-CT)	• Προεγχειρητικός έλεγχος
	Σπινθηρογράφημα	• Προεγχειρητικός έλεγχος
	Τομογραφία εκπομπής απλού φωτονίου (SPECT)/τοπική αιμάτωση	• Προεγχειρητικός έλεγχος
	Ακτινογραφία κρανίου	• Μη ενδεδειγμένη εξέταση
Κώφωση/βαρνοκοΐα	Αξονική τομογραφία λιθοειδών	• Απόλυτη ένδειξη • Και οι δύο εξετάσεις χρειάζονται για τον έλεγχο και κυρίως τον προεγχειρητικό έλεγχο παιδιών με νευροαισθητήρια βαρνοκοΐα. • Επίσης σε παιδιά με συγγενή η μεταλοιμώδη κώφωση
	Μαγνητική τομογραφία λιθοειδών / εγκεφάλου	
Υδροκέφαλος: Υποψία δυσλειτουργίας βαλβίδας (Αλγόριθμος 2)	Υπερηχογράφημα εγκεφάλου	• Απόλυτη ένδειξη επί ανοικτής πρόσθιας πηγής

Κλινικό ερώτημα - νόσος	Απεικονιστική εξέταση	Σχόλια
	Μαγνητική/αξονική τομογραφία εγκεφάλου	<ul style="list-style-type: none"> • Ενδεδειγμένη εξέταση • Σε μεγαλύτερα παιδιά προτιμάται η μαγνητική τομογραφία, όταν είναι εφικτή, έναντι της αξονικής τομογραφίας, προς αποφυγή της ιονίζουσας ακτινοβολίας • Τελευταίου τύπου προγραμματιζόμενες βαλβίδες μπορεί να προκαλέσουν προβλήματα στην μαγνητική τομογραφία • Επειδή για την μαγνητική τομογραφία των βρεφών και μικρών παιδιών συνήθως απαιτείται καταστολή ή γενική αναισθησία, μπορεί κατά περίπτωση να προτιμάται η αξονική τομογραφία
	Ακτινογραφία κρανίου, θώρακος και κοιλίας	<ul style="list-style-type: none"> • Απόλυτη ένδειξη • Αν διαπιστωθεί υδροκέφαλος στο υπερηχογράφημα ή στην μαγνητική τομογραφία, με την απλή ακτινογραφία ελέγχεται όλο το σύστημα της βαλβίδας
	Υπερηχογράφημα κοιλίας	<ul style="list-style-type: none"> • Ενδείκνυται σε ορισμένες περιπτώσεις • Το υπερηχογράφημα κοιλίας έχει ένδειξη αν υπάρχει υποψία για ενδοκοιλιακή συλλογή ENY
Καθυστέρηση ανάπτυξης: υποψία εγκεφαλικής παράλυσης	Μαγνητική τομογραφία εγκεφάλου	<ul style="list-style-type: none"> • Ενδεδειγμένη εξέταση • Ο ρόλος της μαγνητικής τομογραφίας παραμένει αμφιλεγόμενος όσον αφορά την επιλογή των ασθενών και το προσδοκώμενο όφελος. Για την ασφαλή πρόγνωση της κλινικής έκβασης, απαιτείται η χρήση των νεώτερων τεχνικών της μαγνητικής τομογραφίας, όπως είναι η διάχυση, η φασματοσκοπία και η λειτουργική απεικόνιση

I

II

III

IV

V

VI

VII

VIII

IX

X

Κλινικό ερώτημα - νόσος	Απεικονιστική εξέταση	Σχόλια
Κεφαλαλγία	Μαγνητική τομογραφία εγκεφάλου	<ul style="list-style-type: none"> • Απόλυτη ένδειξη σε επίμονη κεφαλαλγία ή όταν συνυπάρχουν κλινικά σημεία • Άλλως σχετική ένδειξη
	Αξονική τομογραφία εγκεφάλου	<ul style="list-style-type: none"> • Ενδείκνυται σε ορισμένες περιπτώσεις • Επειδή για την μαγνητική τομογραφία των μικρών παιδιών συνήθως απαιτείται καταστολή ή γενική αναισθησία, μπορεί κατά περίπτωση να προτιμάται η αξονική τομογραφία
	Ακτινογραφία κρανίου	<ul style="list-style-type: none"> • Μη ενδεδειγμένη εξέταση
Παραρρινοκολπίτις	Ακτινογραφία κόλπων προσώπου	<ul style="list-style-type: none"> • Ενδείκνυται σε ορισμένες περιπτώσεις • Η Ακτινογραφία κόλπων προσώπου δεν βοηθάει σε παιδιά μικρότερα των 5 ετών γιατί η ανάπτυξη των κόλπων του προσώπου δεν έχει ολοκληρωθεί. Ενώ η πάχυνση του βλεννογόνου τους μπορεί να είναι φυσιολογικό εύρημα στα παιδιά
Ραιβόκρανο χωρίς τραύμα (Αλγόριθμος 3)	Υπερηχογράφημα τραχήλου Υπερηχογράφημα εγκεφάλου	<ul style="list-style-type: none"> • Ενδεδειγμένη εξέταση • Στο συγγενές ραιβόκρανο, το υπερηχογράφημα των τραχηλικών μυών χρησιμεύει για την διερεύνηση ενός όγκου του στερνοκλειδομαστοειδούς μυός στα βρέφη
	Ακτινογραφία ΑΜΣΣ	<ul style="list-style-type: none"> • Ενδείκνυται σε ορισμένες περιπτώσεις • Συχνότερα αίτια είναι παθήσεις μυών, αλλά όταν το ιστορικό και η κλινική εξέταση είναι άτυπα, ενδείκνυται οι ακτινογραφίες

Κλινικό ερώτημα - νόσος	Απεικονιστική εξέταση	Σχόλια
	Μαγνητική /αξονική τομογραφία τραχήλου Μαγνητική/αξονική τομογραφία εγκεφάλου	<ul style="list-style-type: none"> • Απόλυτη ένδειξη σε μικρά παιδιά • Όταν το ραιβόκρανο επιμένει πέραν της 1 εβδομάδας • Όταν είναι εφικτή η μαγνητική τομογραφία προτιμάται έναντι της αξονικής τομογραφίας για την αποφυγή ιονίζουσας ακτινοβολίας
Ραχιαλγία	Μαγνητική/αξονική τομογραφία της ενδε- δειγμένης μοίρας της σπονδυλικής στήλης	<ul style="list-style-type: none"> • Ενδεδειγμένη εξέταση • Η επίμονη ραχιαλγία στα παιδιά μπορεί να υποκρύπτει υποκειμέ- νη αιτία. Η επιλογή του απεικο- νιστικού ελέγχου γίνεται βάσει άλλων κλινικών σημείων και συμπτωμάτων π.χ. σκολίωση ή νευρολογική σημειολογία
Αφανής δισχιδής ράχη	Υπερηχογράφημα σπονδυλικής στήλης	<ul style="list-style-type: none"> • Ενδείκνυται σε ορισμένες περι- πτώσεις • Συχνή παραλλαγή, άνευ κλινι- κής σημασίας. Η διερεύνηση ενδείκνυται μόνο αν υπάρχουν νευρολογικά συμπτώματα
	Μαγνητική τομογραφία σπονδυλικής στήλης	<ul style="list-style-type: none"> • Ενδείκνυται σε ορισμένες περι- πτώσεις • Σε μεγαλύτερα παιδιά αν υπάρ- χουν νευρολογικά συμπτώματα
Σπίλος στην περιοχή του ιερού ή άλλα δερματικά στίγματα (π.χ. τριχοφυΐα)	Υπερηχογράφημα σπονδυλικής στήλης	<ul style="list-style-type: none"> • Απόλυτη ένδειξη • Σε νεογνά αν υπάρχουν άλλα στίγματα δυσραφισμού ή συνο- δές συγγενείς ανωμαλίες • Στο νεογνό, μεμονωμένα στίγ- ματα στο ιερό σε απόσταση μικρότερη των 5 mm από την μέση γραμμή και μικρότερη των 25 mm από τον πρωκτό μπορεί να αγνοηθούν με ασφάλεια. Συνδυασμός δύο ή περισσότε- ρων συγγενών βλαβών της μέσης γραμμής αποτελεί δείκτη αφα- νούς δυσραφισμού

I

II

III

IV

V

VI

VII

VIII

IX

X

Κλινικό ερώτημα - νόσος	Απεικονιστική εξέταση	Σχόλια
	Μαγνητική τομογραφία οσφυοϊεράς μοίρας της σπονδυλικής στήλης	<ul style="list-style-type: none"> • Ενδεδειγμένη εξέταση • Η μαγνητική τομογραφία της οσφυοϊεράς μοίρας της σπονδυλικής στήλης ενδείκνυται όταν το υπερηχογράφημα σπονδυλικής στήλης είναι παθολογικό ή αμφίβολο, επί παρουσίας νευρολογικών συμπτωμάτων ή όταν υπάρχει εκροή υγρού από την βλάβη
Νεογνικός υποθυρεοειδισμός	Σπινθηρογράφημα θυρεοειδούς με Tc-99m ή I-123	<ul style="list-style-type: none"> • Απόλυτη ένδειξη • Είναι η πιο ακριβής διαγνωστική μέθοδος για την ανάδειξη δυσγενεσίας του θυρεοειδούς ή συγγενούς διαταραχής στην σύνθεση της T4 σε ασθενείς με συγγενή υποθυρεοειδισμό
Μυοσκελετικό σύστημα		
Κακοποιημένο παιδί (Αλγόριθμος 4)	Σκελετικός έλεγχος	<ul style="list-style-type: none"> • Απόλυτη ένδειξη • Η διερεύνηση ενός παιδιού με υποψία κακοποίησης μπορεί να είναι σύνθετη και να απαιτεί συνεργασία πολλών ειδικών. Δεν υπάρχει αναγνωρισμένη μέγιστη περιοριστική ηλικία για τον σκελετικό έλεγχο. Πάντως το διαγνωστικό αποτέλεσμα περιορίζεται προϋπόσης της ηλικίας, ενώ είναι μεγαλύτερο σε παιδιά κάτω του ενός έτους. Πριν την διεξαγωγή του σκελετικού ελέγχου θα πρέπει να προηγηθεί επικοινωνία του υπεύθυνου παιδίατρου και του υπεύθυνου ακτινολόγου • Ο σκελετικός έλεγχος πρέπει να γίνεται από εξειδικευμένο τεχνολόγο. Η επίβλεψη από ιατρό ακτινολόγο είναι απολύτως απαραίτητη προκειμένου να δοθούν οδηγίες για επιπρόσθετες λήψεις όπου είναι απαραίτητο

Κλινικό ερώτημα - νόσος	Απεικονιστική εξέταση	Σχόλια
	Ακτινογραφία κρανίου	<ul style="list-style-type: none"> • Απόλυτη ένδειξη • Η Ακτινογραφία κρανίου είναι απαραίτητη ανεξάρτητα από την διεξαγωγή η όχι αξονικής τομογραφίας. Η Ακτινογραφία κρανίου έχει μεγαλύτερη ακρίβεια στην διάγνωση των καταγμάτων των οστών του θόλου του κρανίου
	Αξονική τομογραφία εγκεφάλου	<ul style="list-style-type: none"> • Ενδεδειγμένη εξέταση • Σε κάθε περίπτωση η απόφαση για την διεξαγωγή αξονικής τομογραφίας πρέπει να γίνεται κατόπιν συνεννόησης μεταξύ των υπευθύνων παιδιάτρου και ακτινολόγου
	Σπινθηρογράφημα	<ul style="list-style-type: none"> • Ενδείκνυται σε ορισμένες περιπτώσεις • Το διαγνωστικό αποτέλεσμα είναι μεγαλύτερο όταν ο σκελετικός έλεγχος συνδυάζεται με σπινθηρογράφημα. Αν στο σπινθηρογράφημα υπάρχουν περιοχές αυξημένης πρόσληψης τότε θα πρέπει να γίνονται ακτινογραφίες στις συγκεκριμένες περιοχές. Τα παθολογικά ευρήματα θα πρέπει να συνδυάζονται με το κλινικό ιστορικό, την φυσική εξέταση και την ακτινογραφία
Κάκωση άκρου: έλεγχος του αντίθετου άκρου για σύγκριση	Συγκριτικές Ακτινογραφίες ετερόπλευρα	<ul style="list-style-type: none"> • Μη ενδεδειγμένη εξέταση

I

II

III

IV

V

VI

VII

VIII

IX

X

Κλινικό ερώτημα - νόσος	Απεικονιστική εξέταση	Σχόλια
Χαμηλό ανάστημα, καθυστέρηση ανάπτυξης	Ακτινογραφία αριστερής (ή μη επικρατούσας) άκρας χειρός για οστική ηλικία	<ul style="list-style-type: none"> • Απόλυτη ένδειξη • Μόνο σε παιδιά άνω του ενός έτους • Ο ακτινολογικός έλεγχος μπορεί να απαιτείται να συμπληρωθεί με περαιτέρω εξειδικευμένες εξετάσεις ανάλογα με την κλινική συμπτωματολογία πχ σκελετικό σπινθηρογράφημα επί υποψίας δυσπλασίας ή μαγνητική τομογραφία υποθαλάμου/υπόφυσης επί υποψίας ορμονικής ανεπάρκειας
Ευερέθιστο ισχίο	Υπερηχογράφημα ισχίου	<ul style="list-style-type: none"> • Ενδείκνυται σε ορισμένες περιπτώσεις • Το υπερηχογράφημα θα επιβεβαιώσει την παρουσία συλλογής αλλά δεν μπορεί να διακρίνει μεταξύ σπηκτικής αρθρίτιδας ή παροδικής υμενίτιδας
	Ακτινογραφία ισχίου	<ul style="list-style-type: none"> • Ενδείκνυται σε ορισμένες περιπτώσεις • Η Ακτινογραφία που μπορεί να περιλαμβάνει βατραχοειδή πλάγια λήψη, απαιτείται επί υποψίας ολίσθησης της μηριαίας επίφυσης και νόσου Perthes ή όταν επιμένουν τα συμπτώματα • Αν τα συμπτώματα επιμένουν, τότε ο επανέλεγχος πρέπει να γίνεται με τον ίδιο τρόπο που γίνεται σε παιδί με κωλότητα

Κλινικό ερώτημα - νόσος	Απεικονιστική εξέταση	Σχόλια
Χωλότητα (Αλγόριθμος 5)	Υπερηχογράφημα ισχίου	<ul style="list-style-type: none"> • Ενδείκνυται σε ορισμένες περιπτώσεις • Το υπερηχογράφημα θα επιβεβαιώσει την παρουσία συλλογής αλλά δεν μπορεί να διακρίνει μεταξύ σπητικής αρθρίτιδας ή παροδικής υμενίτιδας • Η ηλικία του παιδιού παίζει καθοριστικό ρόλο στον περιορισμό της διαφορικής διάγνωσης
	Ακτινογραφία άκρου	<ul style="list-style-type: none"> • Σχετική ένδειξη • Το παιδί με χωλότητα χρειάζεται κατάλληλη κλινική εκτίμηση. Αν ο πόνος επιμένει, ή αν υπάρχουν τοπικά συμπτώματα, ενδείκνυται η Ακτινογραφία
	Μαγνητική τομογραφία	<ul style="list-style-type: none"> • Σχετική ένδειξη • Η μαγνητική τομογραφία πρέπει να γίνεται μετά από κοινή εκτίμηση με ακτινολόγο
	Σπινθηρογράφημα	<ul style="list-style-type: none"> • Σχετική ένδειξη • Η Ακτινογραφία και το υπερηχογράφημα πρέπει να προηγούνται του σπινθηρογραφήματος. Το σπινθηρογράφημα είναι απαραίτητο όταν η Ακτινογραφία και το υπερηχογράφημα είναι φυσιολογικά
Εντοπισμένο οστικό άλγος (Αλγόριθμος 6)	Ακτινογραφία πάσχοντος οστού	<ul style="list-style-type: none"> • Απόλυτη ένδειξη • Η Ακτινογραφία πρέπει να είναι η εξέταση πρώτης γραμμής, αν και η μαγνητική τομογραφία και το σπινθηρογράφημα μπορεί να είναι πιο ευαίσθητα από την Ακτινογραφία στην ανίχνευση αφανούς λοίμωξης ή κατάγματος

I

II

III

IV

V

VI

VII

VIII

IX

X

Κλινικό ερώτημα - νόσος	Απεικονιστική εξέταση	Σχόλια
	Σπινθηρογράφημα οστών	<ul style="list-style-type: none"> • Ενδεδειγμένη εξέταση • Η Ακτινογραφία πρέπει να προηγείται. Το σκελετικό σπινθηρογράφημα είναι χρήσιμο όταν ο πόνος εντοπίζεται με ακρίβεια • Αρνητική πολυφασική σπινθηρογραφική μελέτη πάντως δεν αποκλείει ενεργό αρθρίτιδα
	Μαγνητική τομογραφία πάσχουσας περιοχής	<ul style="list-style-type: none"> • Ενδεδειγμένη εξέταση • Η μαγνητική τομογραφία είναι ιδιαίτερος χρήσιμη όταν το παιδί μπορεί να εντοπίσει με ακρίβεια το σημείο του πόνου
	Υπερηχογράφημα πάσχουσας περιοχής	<ul style="list-style-type: none"> • Ενδείκνυται σε ορισμένες περιπτώσεις • Το υπερηχογράφημα μπορεί να αναδείξει αφανή λοίμωξη
Υποψία δυσπλασίας ισχίου	Υπερηχογράφημα ισχίου	<ul style="list-style-type: none"> • Απόλυτη ένδειξη • Όταν υπάρχει κλινική αμφιβολία για αναπτυξιακή δυσπλασία του ισχίου αλλά όχι για συστηματικό πληθυσμιακό έλεγχο • Η Ακτινογραφία μπορεί να αποβεί χρήσιμη στο μεγαλύτερο παιδί
Νόσος Osgood - Schlatter	Ακτινογραφία γονάτων	<ul style="list-style-type: none"> • Απόλυτη ένδειξη • Αν και οι οστικές αλλοιώσεις της νόσου Osgood-Schlatter συνήθως αναδεικνύονται με την Ακτινογραφία, μπορεί να επικαλύπτονται από φυσιολογικά ευρήματα. Συνοδό οίδημα μαλακών μορίων μπορεί να εκτιμηθεί καλύτερα κλινικά από ότι ακτινογραφικά

Κλινικό ερώτημα - νόσος	Απεικονιστική εξέταση	Σχόλια
Καρδιά και Θώρακας		
Οξεία λοίμωξη αναπνευστικού	Ακτινογραφία θώρακος	<ul style="list-style-type: none"> • Ενδείκνυται σε ορισμένες περιπτώσεις • Η ακτινογραφία θώρακος ενδείκνυται όταν τα συμπτώματα επιμένουν παρά τη θεραπεία ή σε βαρέως πάσχοντα παιδιά. Αν η ακτινογραφία θώρακος απεικονίζει απλή πνευμονία, τότε δεν απαιτείται επανάληψή της για σκοπούς παρακολούθησης υπό μορφή ρουτίνας
Υποτροπιάζων παραγωγικός βήχας	Ακτινογραφία θώρακος	<ul style="list-style-type: none"> • Ενδείκνυται σε ορισμένες περιπτώσεις • Γενικώς, σε παιδιά με υποτροπιάζοντα παραγωγικό βήχα η ακτινογραφία θώρακος είναι φυσιολογική ή απεικονίζει περιβρογχικές παχύνσεις. Σε αυτά τα παιδιά η επανάληψη της εξέτασης δεν ενδείκνυται, εκτός εάν στην αρχική ακτινογραφία θώρακος απεικονίζεται ατελεκτασία. Για παιδιά με υποψία κυστικής ίνωσης ή ανοσοανεπάρκειας απαιτείται παραπομπή σε ειδικό
Κυστική ίνωση (Αλγόριθμος 7)	Ακτινογραφία θώρακος	<ul style="list-style-type: none"> • Ενδεδειγμένη εξέταση • Ετήσιος έλεγχος. Βαθμολόγηση με τη χρήση διάφορων scoring systems
	Πυρηνική Ιατρική	<ul style="list-style-type: none"> • Ενδείκνυται σε ορισμένες περιπτώσεις • Το σπινθηρογράφημα αιμάτωσης των πνευμόνων είναι χρήσιμο σε επιλεγμένες περιπτώσεις, κυρίως όταν εξετάζεται το ενδεχόμενο χειρουργείου

I

II

III

IV

V

VI

VII

VIII

IX

X

Κλινικό ερώτημα - νόσος	Απεικονιστική εξέταση	Σχόλια
	Αξονική τομογραφία θώρακος	<ul style="list-style-type: none"> • Ενδεδειγμένη εξέταση • Επίσης έλεγχος (ως εναλλακτική εξέταση της ακτινογραφίας θώρακα, λόγω αυξημένης ευαισθησίας και ειδικότητας). Απαραίτητη η τεχνική υψηλής ευκρίνειας. Ενδείκνυται επίσης πριν την μεταμόσχευση για τον έλεγχο των πνευμόνων και του υπεζωκότα
Υποψία εισρόφησης ξένου σώματος	Ακτινογραφία θώρακος	<ul style="list-style-type: none"> • Απόλυτη ένδειξη • Η ακτινογραφία θώρακος ενδείκνυται, αν και συχνά αποβαίνει φυσιολογική. Αν υπάρχει κλινική υποψία εισρόφησης ξένου σώματος, η βρογχοσκόπηση είναι απαραίτητη. Ενώ η παγίδευση αέρα είναι το πιο κοινό εύρημα σε αυτούς τους ασθενείς, εντούτοις δεν απεικονίζεται συχνά με αποτέλεσμα η χρήση της ακτινογραφίας σε εκπνοή ως εξέταση ρουτίνας να μην ενδείκνυται. Αντίθετα, η ακτινοσκόπηση είναι συχνά μία καλύτερη και ευκολότερη εναλλακτική επιλογή αντί της ακτινογραφίας σε εκπνοή

Κλινικό ερώτημα - νόσος	Απεικονιστική εξέταση	Σχόλια
Εκπνευστικός συριγμός	Ακτινογραφία θώρακος	<ul style="list-style-type: none"> • Ενδείκνυται σε ορισμένες περιπτώσεις • Στα περισσότερα παιδιά με εκπνευστικό συριγμό, η ακτινογραφία θώρακος είτε είναι φυσιολογική είτε απεικονίζει ευρήματα μη επιπλεγμένου άσθματος ή βρογχιολίτιδας, π.χ. υπερέκπτυξη πνευμόνων, περιβρογχικές παχύνσεις κ.ά. Σε επιλεγμένα περιστατικά, λ.χ. αυτά με πυρετό ή εντοπισμένους τρίζοντες, η ακτινογραφία θώρακος μπορεί να είναι χρήσιμη για καθοδήγηση της περαιτέρω διαχείρισης των ασθενών
Οξυς εισπνευστικός συριγμός	Πλάγια ακτινογραφία μαλακών μορίων τραχήλου	<ul style="list-style-type: none"> • Ενδείκνυται σε ορισμένες περιπτώσεις • Η επιγλωττίτιδα και το σύνδρομο «croup» είναι κλινικές διαγνώσεις. Η πλάγια ακτινογραφία μαλακών μορίων τραχήλου μπορεί να έχει αξία σε παιδιά που πιθανολογείται η παρουσία αποφράσσοντος ξένου σώματος ή οπισθοφαρυγγικού αποστήματος
Καρδιακό φύσημα	Ακτινογραφία θώρακος	<ul style="list-style-type: none"> • Ενδείκνυται σε ορισμένες περιπτώσεις
	Υπερηχογράφημα καρδιάς	<ul style="list-style-type: none"> • Απαιτείται παραπομπή σε ειδικό, ο οποίος αποφασίζει περαιτέρω διερεύνηση με υπερηχογράφημα καρδιάς

I

II

III

IV

V

VI

VII

VIII

IX

X

Κλινικό ερώτημα - νόσος	Απεικονιστική εξέταση	Σχόλια
Γαστρεντερικό Σύστημα		
Εγκολεασμός	Υπερηχογράφημα κοιλίας – Υδροστατική ή με χρήση αερίου (οξυγόνου) ανάταξη υπό υπερηχογραφική ή ακτινοσκοπική καθοδήγηση	<ul style="list-style-type: none"> • Απόλυτη ένδειξη • Η υπερηχογραφική εξέταση έχει υψηλή ευαισθησία στη διάγνωση του εγκολεασμού, αλλά είναι εξαρτώμενη από το χειριστή της. Είναι χρήσιμη στην αξιολόγηση της αιματικής ροής, στην αναγνώριση του οδηγού σημείου του εγκολεασμού, καθώς και του εγκολεασμού που αφορά μόνο στο λεπτό έντερο. Η ανάταξη με χρήση αερίου (οξυγόνου) έχει υψηλότερα ποσοστά επιτυχίας από ότι η παραδοσιακή υδροστατική ανάταξη. Ωστόσο, εμπεριέχει έναν ελαφρά υψηλότερο κίνδυνο διάτρησης (περίπου 1%). Απόλυτες αντενδείξεις είναι η διάτρηση, η καταπληξία και η περιτονίτιδα
Κατάποση ξένου σώματος	Ακτινογραφία θώρακος που συμπεριλαμβάνει και τον τράχηλο	<ul style="list-style-type: none"> • Απόλυτη ένδειξη • Αν υπάρχει αμφιβολία για το εάν το ξένο σώμα έχει αποβληθεί, τότε μία ακτινογραφία κοιλίας μετά από 6 ημέρες μπορεί να έχει ένδειξη
	Ακτινογραφία κοιλίας	<ul style="list-style-type: none"> • Ενδείκνυται σε ορισμένες περιπτώσεις • Μόνο για αιχμηρά ή δυνητικώς τοξικά ξένα σώματα, π.χ. μπαταρίες

Κλινικό ερώτημα - νόσος	Απεικονιστική εξέταση	Σχόλια
Αμβλύ κοιλιακό τραύμα (Αλγόριθμος 8)	Αξονική τομογραφία κοιλιάς	<ul style="list-style-type: none"> • Ενδεδειγμένη εξέταση • Η αξονική τομογραφία παραμένει η πρωταρχική απεικονιστική εξέταση εκλογής για την εντόπιση της παρουσίας και της έκτασης των ενδοκοιλιακών κακώσεων που προκαλούνται από αμβλύ κοιλιακό τραύμα. Αυτή θα κατευθύνει την όλη διαχείριση του ασθενούς κατά και μετά τη νοσοκομειακή νοσηλεία. Το υπερηχογράφημα μπορεί να είναι χρήσιμη εξέταση για την παρακολούθηση γνωστών κακώσεων στα διάφορα συμπαγή όργανα της κοιλιάς, ούτως ώστε να μειωθεί η επιβάρυνση του παιδιατρικού ασθενούς από την ακτινοβολία
	Ακτινογραφία κοιλιάς	<ul style="list-style-type: none"> • Ενδείκνυται σε ορισμένες περιπτώσεις • Η κλινική αξιολόγηση των ασθενών αποτελεί απαραίτητη προϋπόθεση προκειμένου να καθοριστεί ποιοι από αυτούς χρήζουν περαιτέρω εκτίμησης με απεικονιστικές μεθόδους. Η ακτινογραφία κοιλιάς είναι εξαιρετικά περιορισμένης χρησιμότητας μετά από έλασσον τραύμα, εκτός αν υπάρχουν κλινικά σημεία ενδεικτικά ενδοκοιλιακής παθολογίας ή κυρίως κακώσεων της σπονδυλικής στήλης ή των οστών της πυέλου
	Υπερηχογράφημα κοιλιάς	<ul style="list-style-type: none"> • Ενδείκνυται σε ορισμένες περιπτώσεις • Το υπερηχογράφημα μπορεί να χρησιμοποιείται για την αναζήτηση της παρουσίας ελεύθερης ενδοπεριτοναϊκής συλλογής σε έδαφος αμβλέως κοιλιακού τραύματος. Η αρνητική όμως εξέταση δεν αποκλείει την παρουσία ενδοκοιλιακών κακώσεων

I

II

III

IV

V

VI

VII

VIII

IX

X

Κλινικό ερώτημα - νόσος	Απεικονιστική εξέταση	Σχόλια
Ρουκετοειδής έμετος σε βρέφη	Υπερηχογράφημα πυλωρού	<ul style="list-style-type: none"> • Απόλυτη ένδειξη • Το υπερηχογράφημα μπορεί να επιβεβαιώσει την παρουσία υπερτροφικής πυλωρικής στένωσης, ιδίως όταν τα κλινικά ευρήματα είναι αμφίβολα
Υποτροπιάζων έμετος	Βαριούχο γεύμα +/- per os διάβαση λεπτού εντέρου με σκιαγραφικό	<ul style="list-style-type: none"> • Ενδείκνυται σε ορισμένες περιπτώσεις • Ο υποτροπιάζων έμετος στα παιδιά μπορεί να οφείλεται σε ποικίλα αίτια, πολλά εκ των οποίων δεν μπορούν να διαγνωστούν ακτινολογικά. Η διερεύνηση του ανώτερου ΓΕΣ με σκιαγραφικό δεν ενδείκνυται για τη διάγνωση της απλής γαστροοισοφαγικής παλινδρόμησης. Στις περιπτώσεις όμως που με την πεχαμετρία αναδείχθηκε σημαντικού βαθμού γαστροοισοφαγική παλινδρόμηση, η διερεύνηση του ανώτερου ΓΕΣ με σκιαγραφικό έχει ένδειξη για τον αποκλεισμό σημαντικής υποκείμενης ανατομικής ανωμαλίας, όπως λ.χ. η διαφραγματοκήλη ή οι ανωμαλίες στροφής του εντέρου. Επίσης, αν υπάρχουν άλλα συνοδά κλινικά συμπτώματα/ σημεία – π.χ. χολοβαφής έμετος – η ένδειξη για διερεύνηση με σκιαγραφικό είναι ακόμη ισχυρότερη
	Πυρηνική Ιατρική	<ul style="list-style-type: none"> • Ενδείκνυται σε ορισμένες περιπτώσεις • Η γαστρική κένωση μπορεί να εκτιμηθεί με γεύμα στερεών ή υγρών επισημασμένων με Tc-99m. Ταυτόχρονα εκτιμάται και η παρουσία καθώς και η βαρύτητα της γαστροοισοφαγικής παλινδρόμησης

Κλινικό ερώτημα - νόσος	Απεικονιστική εξέταση	Σχόλια
Εμμένων νεογνικός ίκτερος	Υπερηχογράφημα	<ul style="list-style-type: none"> • Ενδεδειγμένη εξέταση • Είναι απαραίτητο η διερεύνηση να γίνεται νωρίς (<10 εβδομάδες) και άμεσα. Η απουσία διάτασης των ενδοπατικών χοληφόρων δεν αποκλείει την παρουσία αποφρακτικής χολαγγειοπάθειας
	Πυρηνική Ιατρική	<ul style="list-style-type: none"> • Ενδείκνυται σε ορισμένες περιπτώσεις • Γίνεται σπινθηρογράφημα χοληφόρων με παράγωγα IDA επισημασμένα με Tc-99m, αλλά η εξέταση αυτή δεν μπορεί να επιβεβαιώσει τη διάγνωση ατρησίας χοληφόρων όταν δεν υπάρχει εντερική δραστηριότητα
Αιμορραγία ΓΕΣ (από το ορθό) (Αλγόριθμος 9)	Ακτινογραφία κοιλίας	<ul style="list-style-type: none"> • Ενδείκνυται σε ορισμένες περιπτώσεις • Η στρατηγική για την απεικόνιση εξαρτάται από την ηλικία του ασθενούς και τη σοβαρότητα της αιμορραγίας, τις πιθανές διαγνώσεις και την κλινική εικόνα. Όταν υπάρχει υποψία νεκρωτικής εντεροκολίτιδας, απαιτείται ακτινογραφία κοιλίας
	Υπερηχογράφημα κοιλίας	<ul style="list-style-type: none"> • Ενδεδειγμένη εξέταση • Το υπερηχογράφημα χρησιμοποιείται για τη διάγνωση του εγχολεασμού και την ανάδειξη κύστεων αναδιπλασιασμού. Η ενδοσκοπηση του ανώτερου ή και κατώτερου πεπτικού είναι συχνά η πιο χρήσιμη εξέταση που πρέπει να ακολουθεί. Σε μεγαλύτερα παιδιά συζητείται το ενδεχόμενο της εντερόκλυσης, αν η αναμενόμενη βλάβη είναι απρόσιτη στην ενδοσκοπηση

I

II

III

IV

V

VI

VII

VIII

IX

X

Κλινικό ερώτημα - νόσος	Απεικονιστική εξέταση	Σχόλια
	Πυρηνική Ιατρική	<ul style="list-style-type: none"> • Ενδείκνυται σε ορισμένες περιπτώσεις • Η Πυρηνική Ιατρική χρησιμοποιείται για την ανίχνευση περιοχών ενεργού αιμορραγίας, καθώς και για την ανίχνευση του εκκολπώματος του Meckel. Η ενδαρτηριακή αγγειογραφία χρησιμοποιείται εξαιρετικά σπάνια για τη διερεύνηση μεγάλης ενεργού αιμορραγίας ή και χρόνιας αιμορραγίας της οποίας η εστία δεν ανευρέθη με άλλα μέσα
Οξύ κοιλιακό άλγος	Υπερηχογράφημα κοιλίας	<ul style="list-style-type: none"> • Ενδεδειγμένη εξέταση • Υπάρχουν πολλές αιτίες οξέως κοιλιακού άλγους. Το υπερηχογράφημα μπορεί να είναι βοηθητικό στην περαιτέρω διερεύνηση, αλλά θα πρέπει πάντα να «κατευθύνεται» από τα κλινικά ευρήματα
	Ακτινογραφία κοιλίας	<ul style="list-style-type: none"> • Ενδείκνυται σε ορισμένες περιπτώσεις • Η ακτινογραφία κοιλίας σπανίως έχει αξία στις περιπτώσεις αυτές και γενικώς δε λαμβάνεται ποτέ χωρίς να προηγηθεί υπερηχογραφικός έλεγχος

Κλινικό ερώτημα - νόσος	Απεικονιστική εξέταση	Σχόλια
Δυσκοιλιότητα	Ακτινογραφία κοιλίας	<ul style="list-style-type: none"> • Ενδείκνυται σε ορισμένες περιπτώσεις • Υπάρχει μια ευρεία διακύμανση ως προς την ποσότητα του κοπρανώδους υπολείμματος που απεικονίζεται στην ακτινογραφία κοιλίας, ενώ μία καλή συσχέτιση της ποσότητας αυτής με τη δυσκοιλιότητα δεν έχει δειχθεί. Επιπρόσθετα, ανάμεσα στους ερευνητές υπάρχει διαφορά στην ερμηνεία του κοπρανώδους υπολείμματος. Η ακτινογραφία κοιλίας μπορεί να είναι βοηθητική για τους ειδικούς στο χειρισμό της ανθεκτικής στη θεραπεία χρόνιας δυσκοιλιότητας
	Υποκλυσμός με σκιαγραφικό	<ul style="list-style-type: none"> • Ενδείκνυται σε ορισμένες περιπτώσεις • Εν γένει προτιμώνται οι μη ακτινολογικές εξετάσεις, όπως είναι η μανομετρία του ορθού και η βιοψία. Αν οι εν λόγω εξετάσεις είναι μη διαθέσιμες ή η παραπομπή σε εξειδικευμένα κέντρα είναι δύσκολη, τότε θα μπορούσε να διενεργηθεί υποκλυσμός με σκιαγραφικό. Κάποια κέντρα χρησιμοποιούν την Πυρηνική Ιατρική
Ψηλαφητή κοιλιακή/πυελική μάζα	Υπερηχογράφημα κοιλίας	<ul style="list-style-type: none"> • Απόλυτη ένδειξη • Ενδείκνυται σε υποψία κοιλιακής μάζας. Αν επιβεβαιωθεί η παρουσία μάζας, ο ασθενής θα πρέπει να παραπεμφθεί σε εξειδικευμένο κέντρο

I

II

III

IV

V

VI

VII

VIII

IX

X

Κλινικό ερώτημα - νόσος	Απεικονιστική εξέταση	Σχόλια
Ουρογεννητικό Σύστημα		
«Ακράτεια» ούρων ή εναπόθεση σταγονιδίων ούρων στο εσώρουχο (Αλγόριθμος 10)	Υπερηχογράφημα NOK	<ul style="list-style-type: none"> • Απόλυτη ένδειξη • Σε κορίτσια που έχουν εκπαιδευθεί στη χρήση της τουαλέτας και με ιστορικό συνεχούς σταξίματος/βρεξίματος στο εσώρουχο, πρέπει να αποκλειστεί το ενδεχόμενο έκτοπου ουρητήρα που εκβάλλει κάτωθεν του σφιγκτήρα της κύστης. Το υπερηχογράφημα όλου του ουροποιητικού, συμπεριλαμβανομένης και της πυέλου, συνιστάται επιπροσθέτως της βιντεο-ουροδυναμικής μελέτης. Η απεικόνιση του ουροποιητικού σε παιδιά με απλή νυκτερινή ενούρηση είναι περιορισμένης αξίας
	Ακτινογραφία οσφυοϊερής μοίρας της σπονδυλικής στήλης	<ul style="list-style-type: none"> • Ενδείκνυται σε ορισμένες περιπτώσεις • Η ακτινογραφία της οσφυοϊερής μοίρας της σπονδυλικής στήλης ενδείκνυται σε παιδιά με παθολογική νευρολογική ή σκελετική εξέταση, καθώς επίσης και σε παιδιά με ανάδειξη πάχυνσης/δοκίδωσης του τοιχώματος της κύστης στον υπερηχογραφικό έλεγχο ή, τέλος, νευροπαθούς κυστεοουρηθρικής δυσλειτουργίας στις βιντεο-ουροδυναμικές μελέτες

Κλινικό ερώτημα - νόσος	Απεικονιστική εξέταση	Σχόλια
	Αξονική/ μαγνητική τομογραφία	<ul style="list-style-type: none"> • Ενδείκνυται σε ορισμένες περιπτώσεις • Η αξονική/ μαγνητική τομογραφία μπορούν να έχουν κάποια αξία στην εντόπιση του δυσπλαστικού νεφρού ή του δυσπλαστικού ημίσεως αυτού, όταν το υπερηχογράφημα και η απεικόνιση με DMSA έχουν αποτύχει. Η μαγνητική ουρογραφία, όταν είναι διαθέσιμη, είναι εναλλακτική επιλογή αντί της ενδοφλέβιας ουρογραφίας
	Ενδοφλέβια ουρογραφία	<ul style="list-style-type: none"> • Ενδείκνυται σε ορισμένες περιπτώσεις • Η ενδοφλέβια ουρογραφία χρησιμοποιείται για την επιβεβαίωση της ύπαρξης έκτοπων ουρητήρων με εκβολή κάτωθεν του σφιγκτήρα της κύστης σε κορίτσια με γνωστό από το υπερηχογράφημα ή/και το DMSA διπλό αποχετευτικό σύστημα. Εάν υπάρχει η δυνατότητα μαγνητικής ουρογραφίας, πρέπει να προτιμάται
	Πυρηνική Ιατρική	<ul style="list-style-type: none"> • Ενδείκνυται σε ορισμένες περιπτώσεις • Η απεικόνιση με DMSA είναι χρήσιμη στην ανίχνευση και στην εντόπιση του δυσπλαστικού νεφρού καθώς και του άνω ημίσεως ενός διπλού αποχετευτικού συστήματος

I

II

III

IV

V

VI

VII

VIII

IX

X

Κλινικό ερώτημα - νόσος	Απεικονιστική εξέταση	Σχόλια
Αψηλάφητος όρχις	Υπερηχογράφημα οσχέου	<ul style="list-style-type: none"> • Απόλυτη ένδειξη • Το υπερηχογράφημα χρησιμοποιείται για τον εντοπισμό του όρχεως μέσα στο βουβωνικό πόρο
	Μαγνητική τομογραφία/ λαπαροσκόπηση	<ul style="list-style-type: none"> • Ενδείκνυται σε ορισμένες περιπτώσεις • Η μαγνητική τομογραφία μπορεί να έχει αξία μετά το υπερηχογράφημα στον εντοπισμό του ενδοκοιλιακού όρχεως, αλλά η λαπαροσκόπηση προτιμάται γενικώς
Διάταση της νεφρικής πυέλου στο έμβρυο	Υπερηχογράφημα NOK	<ul style="list-style-type: none"> • Απόλυτη ένδειξη • Ίδανικά, το υπερηχογράφημα θα πρέπει να λαμβάνει χώρα στις 72 ώρες και ξανά στις 4-6 εβδομάδες μετά τον τοκετό • Άλλες απεικονιστικές εξετάσεις, όπως η κυστεοουρηθρογραφία κατά την ούρηση, μπορεί να χρησιμοποιηθούν ανάλογα με τα ευρήματα και το τοπικό πρωτόκολλο
	Πυρηνική Ιατρική	<ul style="list-style-type: none"> • Ενδείκνυται σε ορισμένες περιπτώσεις • Σε περιπτώσεις εμμένουσας μετά τη γέννηση πυελικής διάτασης, η MAG3 διουρητική νεφρογραφία είναι αναγκαία για την εκτίμηση της νεφρικής πρόσληψης - λειτουργίας (διαφορικής λειτουργίας), καθώς επίσης και της αποχέτευσης

Κλινικό ερώτημα - νόσος	Απεικονιστική εξέταση	Σχόλια
Αποδεδειγμένη λοίμωξη του ουροποιητικού (ουρολοίμωξη) (Αλγόριθμος 11)	Υπερηχογράφημα	<ul style="list-style-type: none"> • Ενδεδειγμένη εξέταση • Υπάρχει μεγάλη διακύμανση στην κατά τόπους ακολουθούμενη πολιτική. Βασική είναι η εξάρτηση από τη διαθέσιμη τεχνολογία και τις υπάρχουσες δεξιότητες σε κάθε τόπο. Οι περισσότεροι ασθενείς θα πρέπει να παραμένουν υπό προφυλακτική αντιβιοτική αγωγή κατά την αναμονή των αποτελεσμάτων των εξετάσεων. Η ηλικία του ασθενούς επίσης επηρεάζει τις αποφάσεις. Πρόσφατα δίνεται πολλή έμφαση στην ελαχιστοποίηση της δόσης της ακτινοβολίας για αυτό η ακτινογραφία κοιλίας δεν ενδείκνυται ως εξέταση ρουτίνας (οι λίθοι είναι σπάνιοι). Το εκτελούμενο από ειδικό ιατρό υπερηχογράφημα είναι η εξέταση – κλειδί για όλες τις στρατηγικές απεικόνισης σε αυτή την ηλικία
	Πυρηνική Ιατρική	<ul style="list-style-type: none"> • Ενδείκνυται σε ορισμένες περιπτώσεις • Υπάρχει μία αυξανόμενη τάση να υποβάλλεται σε εξέταση με DMSA το οξέως πάσχον παιδί με λοίμωξη του ουροποιητικού, σε επείγουσα βάση. Σε εξωτερική βάση, προκειμένου να αποκλειστεί το ενδεχόμενο ουλής, θα πρέπει να γίνεται εξέταση με DMSA 3-6 μήνες μετά από αποδεδειγμένη λοίμωξη του ουροποιητικού. Η Πυρηνική Ιατρική θα εκτιμήσει τη λειτουργικότητα και, αν χρησιμοποιηθεί το MAG3, θα μπορεί να αποκλείσει το ενδεχόμενο απόφραξης

I

II

III

IV

V

VI

VII

VIII

IX

X

Κλινικό ερώτημα - νόσος	Απεικονιστική εξέταση	Σχόλια
	Κυστεογραφία με χρήση ακτίνων Χ	<ul style="list-style-type: none"> • Ενδείκνυται σε ορισμένες περιπτώσεις • Η άμεση κυστεογραφία με χρήση ακτίνων Χ παραμένει ακόμα χρήσιμη στους μικρούς άρρενες ασθενείς (ηλικίας <2 ετών) για τη διερεύνηση ΚΟΠ, όπου η απεικόνιση της ανατομίας της ουρήθρας (π.χ. βαλβίδων ουρήθρας) είναι καθοριστικής σημασίας
	Ραδιοϊσοτοπική κυστεογραφία	<ul style="list-style-type: none"> • Ενδείκνυται σε ορισμένες περιπτώσεις • Η Πυρηνική Ιατρική μπορεί επίσης να χρησιμοποιηθεί για άμεση ή έμμεση κυστεογραφία. Έχει ένδειξη για τη διερεύνηση ΚΟΠ στα κορίτσια καθώς και σε επανελέγχους

ΚΝΣ, ΩΡΛ, ΚΕΦΑΛΗ, ΤΡΑΧΗΛΟΣ

Μ Παπαθανασίου, Χ Σαμαρά, Ε Αρχοντάκης



Κλινικό ερώτημα - νόσος	Απεικονιστική εξέταση	Σχόλια
ΚΝΣ		
Φύσημα καρωτίδων ή screening, σε ασυμπτωματικό ασθενή	Υπερηχογράφημα καρωτίδων-σπονδυλικών αρτηριών	<ul style="list-style-type: none"> • Ενδεδειγμένη εξέταση • Αρχική εξέταση το υπερηχογράφημα
	Αξονική αγγειογραφία (CTA) - Μαγνητική αγγειογραφία (MRA) τραχήλου	<ul style="list-style-type: none"> • Ένδειξη σε ορισμένες περιπτώσεις • Επιβεβαίωση στένωσης με υπερηχογράφημα με μια από τις δύο επόμενες αναλόγως διαθεσιμότητας προεγχειρητικά
Αγγειακό εγκεφαλικό επεισόδιο (ΑΕΕ) (Αλγόριθμος 12)	Αξονική τομογραφία	<ul style="list-style-type: none"> • Ενδεδειγμένη εξέταση για αποκλεισμό αιμορραγίας
	Μαγνητική τομογραφία	<ul style="list-style-type: none"> • Ενδειξη σε ορισμένες περιπτώσεις • Νεαρά άτομα, παθολογία οπισθίου βόθρου. Ακολουθία διάχυσης είναι πιο ευαίσθητη από ΑΤ για οξύ ΑΕΕ
	Υπερηχογράφημα καρωτίδων-σπονδυλικών αρτηριών	<ul style="list-style-type: none"> • Σχετική ένδειξη: εκτίμηση για ενδαρτηρεκτομή, ΤΙΑ, υπόνοια διαχωρισμού
	MRA τραχήλου, εγκεφάλου/CTA τραχήλου, εγκεφάλου	<ul style="list-style-type: none"> • Σχετική ένδειξη • Προτιμότερη είναι η συνδυασμένη απεικόνιση εγκεφαλικού παρεγχύματος και αγγείων τραχήλου και ενδοκρανίου κυκλοφορίας κατά την ίδια εξέταση ΑΤ ή ΜΤ αναλόγως της διαθεσίμης μεθόδου
Παροδικό ισχαιμικό επεισόδιο (ΤΙΑ) (Αλγόριθμος 13)	Μαγνητική τομογραφία, MRA τραχήλου εγκεφάλου	<ul style="list-style-type: none"> • Ενδεδειγμένη εξέταση. Συνδυασμένη απεικόνιση παρεγχύματος και αγγείων. Η ΜΤ είναι προτιμότερη της ΑΤ, αν είναι διαθέσιμη
	Αξονική τομογραφία, CTA τραχήλου εγκεφάλου	<ul style="list-style-type: none"> • Σχετική ένδειξη
	Υπερηχογράφημα καρωτίδων-σπονδυλικών αρτηριών	<ul style="list-style-type: none"> • Ενδεδειγμένη εξέταση, Εκτίμηση για ενδαρτηρεκτομή, συνεκτίμηση με CTA ή MRA

I

II

III

IV

V

VI

VII

VIII

IX

X

Κλινικό ερώτημα - νόσος	Απεικονιστική εξέταση	Σχόλια
Απομειλινωτική νόσος, λευκοεγκεφαλοπάθεια	Μαγνητική τομογραφία	• Ενδεδειγμένη εξέταση για διάγνωση και παρακολούθηση
	Αξονική τομογραφία	• Δεν ενδείκνυται
Χωροκατακτητική εξεργασία (Αλγόριθμος 14)	Μαγνητική τομογραφία	• Ενδεδειγμένη εξέταση • Η ΜΤ έχει μεγαλύτερη ευαισθησία σε μικρούς όγκους, στον προεγχειρητικό σχεδιασμό και στον οπίσθιο βόθρο
	MRA	• Ένδειξη σε ορισμένες περιπτώσεις πχ θρόμβωση κόλπων σε μνηνιγγιώματα
	Αξονική τομογραφία	• Ένδειξη σε ορισμένες περιπτώσεις • Ανάδειξη αποπιτανώσεων.
	Αγγειογραφία 4 αγγείων	• Ένδειξη σε ορισμένες περιπτώσεις προεγχειρητικής χαρτογράφησης ή εμβολισμού
Πονοκέφαλος οξής αιφνίδιος υπόνοια υπαραχνοειδούς αιμορραγίας (Αλγόριθμος 15)	Αξονική τομογραφία	• Ενδεδειγμένη εξέταση και εξέταση επιλογής
	Μαγνητική τομογραφία	• Πιο ευαίσθητη για φλεγμονώδη αίτια, ενδείκνυται αφού αποκλεισθεί η υπαραχνοειδής αιμορραγία • Ενδείκνυται μετά πιστοποίηση υπαραχνοειδούς αιμορραγίας, όχι για τη διερεύνηση πονοκεφάλου
	CTA εγκεφάλου	• Ενδείκνυται μετά πιστοποίηση υπαραχνοειδούς αιμορραγίας, όχι για τη διερεύνηση πονοκεφάλου
	MRA εγκεφάλου	• Φλεβογραφία χρήσιμη στη διάγνωση θρόμβωσης φλεβωδών κόλπων

Κλινικό ερώτημα - νόσος	Απεικονιστική εξέταση	Σχόλια
Πονοκέφαλοι χρόνιοι	Αξονική τομογραφία/ Μαγνητική τομογραφία	<ul style="list-style-type: none"> • Ένδειξη σε ορισμένες περιπτώσεις • Η απεικόνιση δεν είναι συνήθως χρήσιμη όταν απουσιάζουν εστιακά σημεία • Πιθανότητα ευρημάτων αυξάνει αν οι πονοκέφαλοι έχουν πρόσφατη έναρξη και επιδεινούμενη ένταση, ξυπνούν από τον ύπνο, συνοδεύονται από ναυτία, αιμωδίες, εστιακή σημειολογία ή επιδεινώνονται με βήχα
	Ακτινογραφία παραρινίων/ΑΜΣΣ	<ul style="list-style-type: none"> • Δεν ενδείκνυται • Αν η εξέταση εγκεφάλου είναι αρνητική, συνήθως δεν είναι χρήσιμες αν δεν υπάρχει σχετική συμπτωματολογία
Παθολογία τουρκικού εφιππίου	Μαγνητική τομογραφία	• Ενδεδειγμένη εξέταση
	Αξονική τομογραφία	• Ένδειξη όταν δεν υπάρχει δυνατότητα ΜΤ ή αντενδείκνυται και συμπληρωματικά για εκτίμηση της βάσης του κρανίου
Συμπτωματολογία οπίσθιου κρανιακού βόθρου (κρανιακά νεύρα, στέλεχος, παρεγκεφαλίδα)	Μαγνητική τομογραφία	• Η Ενδεδειγμένη εξέταση ΜΤ είναι εξέταση εκλογής. Ακολουθία διάχυσης βοηθά στην εκτίμηση ισχαιμίας στελέχους
	Αξονική τομογραφία	• Ένδειξη σε ορισμένες περιπτώσεις ΑΤ γίνεται σε επείγουσα βάση, για αποκλεισμό αιμορραγίας ή όγκου, και συμπληρωματικά για εκτίμηση της βάσης του κρανίου
Υδροκέφαλος, δυσλειτουργία βαλβίδος	Αξονική τομογραφία/ Μαγνητική τομογραφία	• Ενδεδειγμένη εξέταση, η ΜΤ προτιμότερη σε παιδιά

I

II

III

IV

V

VI

VII

VIII

IX

X

Κλινικό ερώτημα - νόσος	Απεικονιστική εξέταση	Σχόλια
Άνοια, διαταραχές μνήμης, πρώτο επεισόδιο ψύχωσης	Αξονική τομογραφία / Μαγνητική τομογραφία	<ul style="list-style-type: none"> • Σχετική ένδειξη • Σπάνια αναδεικνύεται υποκείμενο αίτιο (όγκος, υποσκληρίδιο αιμάτωμα, υδροκέφαλος), ιδίως αν υπάρχει άτυπη συμπτωματολογία, εστιακά σημεία, αταξία, διαταραχή βιάδισης, ακράτεια ή κάκωση. Σε αιφνίδια συμπτώματα MT είναι χρήσιμη για μεταιχμιακή εγκεφαλίτιδα ή νόσο Creutzfeldt-Jacob • Στις ψυχώσεις για τον αποκλεισμό οργανικού ψυχοσυνδρόμου
	Πυρηνική Ιατρική	<ul style="list-style-type: none"> • Ένδειξη σε ορισμένες περιπτώσεις εξειδικευμένη διερεύνηση με SPECT ή PET για τη διάκριση νόσου Alzheimer
Οφθαλμικοί κόγχοι	Αξονική τομογραφία/ Μαγνητική τομογραφία	<ul style="list-style-type: none"> • Ενδεδειγμένη εξέταση • Η MT και AT είναι μέθοδοι που αλληλοσυμπληρώνονται στην απεικόνιση παθολογίας των οφθαλμικών κόγχων. Οστικές δομές εκτιμώνται καλύτερα με AT. MT εκτιμά καλύτερα τα μαλακά μόρια, τα οπτικά νεύρα, το βολβό
	Ακτινογραφία	<ul style="list-style-type: none"> • Δεν ενδείκνυται
Οφθαλμικοί κόγχοι: κάκωση	Αξονική τομογραφία	<ul style="list-style-type: none"> • Η AT ενδείκνυται όταν υπάρχουν κατάγματα του προσωπικού κρανίου, και προεγχειρητικά
	Ακτινογραφία	<ul style="list-style-type: none"> • Δεν ενδείκνυται
Οφθαλμικοί κόγχοι Ξένο σώμα (Αλγόριθμος 16)	Ακτινογραφία οφθαλμικών κόγχων	<ul style="list-style-type: none"> • Απλή οπισθοπρόσθια α/α μπορεί να αποκλείσει μεταλλικό ξένο σώμα. (και πριν από MT όταν είναι απαραίτητο). Αν επιβεβαιωθεί, μπορεί να ακολουθήσει AT
	Υπερηχογράφημα	<ul style="list-style-type: none"> • Για μη ακτινοσκοιερά ξένα σώματα ή όταν η ακτινογραφία είναι δύσκολη

Κλινικό ερώτημα - νόσος	Απεικονιστική εξέταση	Σχόλια
	Αξονική τομογραφία	<ul style="list-style-type: none"> Όταν δε φαίνεται ξένο σώμα σε απλή α/α, παρά την ισχυρή κλινική υποψία, όταν δεν είναι μεταλλικό, για να βεβαιωθεί εντόπιση στον βολβό
Οξεία απώλεια όρασης (Αλγόριθμος 17)	Μαγνητική τομογραφία	<ul style="list-style-type: none"> Ενδεδειγμένη εξέταση Η MT υπερτερεί για αλλοιώσεις του χιάσματος
	Αξονική τομογραφία	<ul style="list-style-type: none"> Όταν MT δεν είναι διαθέσιμη
	Αγγειογραφία	<ul style="list-style-type: none"> Ενδειξη μόνο σε ορισμένες περιπτώσεις
Επιληψία (Αλγόριθμος 18)	Μαγνητική τομογραφία	<ul style="list-style-type: none"> Σχετική ένδειξη Η MT είναι η μέθοδος εκλογής για απεικόνιση. Δεν έχει αξία στην ιδιοπαθή επιληψία. Ενήλικες με πρώτο επεισόδιο σπασμών πρέπει να απεικονίζονται με MT. Ιδιαίτερα χρήσιμη η MT σε κροταφική επιληψία και εστιακές επιληψίες
	Αξονική τομογραφία	<ul style="list-style-type: none"> Ένδειξη σε ορισμένες περιπτώσεις π.χ. σε επείγουσα βάση, αν υπάρχει κλινικά ένδειξη υποκείμενης πάθησης ή όταν υπάρχει αντένδειξη MT
	Πυρηνική Ιατρική	<ul style="list-style-type: none"> Ένδειξη σε ορισμένες περιπτώσεις Εξειδικευμένη εξέταση με κριτικό σπινθηρογράφημα αιμάτωσης SPECT ή μεσοκριτικό PET σε προεγχειρητική χαρτογράφηση, αρνητική MT ή ασυμφωνία ευρημάτων MT με ΗΕΓ
Screening για ενδοκράνια ανευρύσματα (μη ραγέντα) (Αλγόριθμος 19)	MRA	<ul style="list-style-type: none"> Ένδειξη σε ορισμένες περιπτώσεις π.χ. σε ασθενείς με οικογενειακό ιστορικό συγγενών πρώτου βαθμού με ιστορικό υπαραχνοειδούς αιμορραγίας, ασθενείς με πολυκυστικούς νεφρούς
	CTA	<ul style="list-style-type: none"> Όταν δεν είναι διαθέσιμη ή υπάρχει αντένδειξη στη MRA

I

II

III

IV

V

VI

VII

VIII

IX

X

Κλινικό ερώτημα - νόσος	Απεικονιστική εξέταση	Σχόλια
	Αγγειογραφία εγκεφάλου	• Αγγειογραφία εγκεφάλου με καθετηριασμό δεν ενδείκνυται για screening έλεγχο
Διαταραχές κινητικότητας και Νόσος Πάρκινσον (Αλγόριθμος 20)	Μαγνητική τομογραφία	• Ένδειξη σε ορισμένες περιπτώσεις. Η απεικόνιση δεν είναι απαραίτητη στη νόσο του Πάρκινσον. Η ΜΤ είναι εξέταση εκλογής για τα βασικά γάγγλια και το στέλεχος
	Αξονική τομογραφία	• Όταν η ΜΤ αντενδείκνυται
	Πυρηνική ιατρική	• Ένδειξη σε ορισμένες περιπτώσεις Σπινθηρογράφημα με ντοπαμίνη μπορεί να χρησιμοποιηθεί στη διαφορική διάγνωση νόσου του Πάρκινσον και παρκινσονικών συνδρόμων από ιδιοπαθή τρόπο και άλλες δυσκινησίες
Υπόνοια θρόμβωσης φλεβωδών κόλπων (Αλγόριθμος 21)	Μαγνητική τομογραφία / Μαγνητική φλεβογραφία	• Αν και η ΜΤ και η ΑΤ αναδεικνύουν φλεβικά έμφρακτα, η φλεβογραφία με ΜΤ ή ΑΤ είναι απαραίτητες για την πιστοποίηση της θρόμβωσης του φλεβώδους κόλπου
	Αξονική τομογραφία / φλεβογραφία	
	Αγγειογραφία εγκεφάλου	• Αγγειογραφία εγκεφάλου με καθετήρα δεν είναι απαραίτητη
Όγκοι ΚΝΣ (εγκεφάλου, νωτιαίου μυελού) διάγνωση	Μαγνητική τομογραφία	• Ενδεδειγμένη εξέταση • Εξέταση επιλογής είναι η ΜΤ
	Αξονική τομογραφία	• Σε ορισμένες περιπτώσεις
Όγκοι ΚΝΣ (εγκεφάλου, νωτιαίου μυελού) σταδιοποίηση και σχεδιασμός θεραπείας (Αλγόριθμος 22)	Μαγνητική τομογραφία	• Εξέταση επιλογής είναι η ΜΤ
	Αξονική τομογραφία	• Ένδειξη σε ορισμένες περιπτώσεις
	Αγγειογραφία εγκεφάλου	• Ένδειξη σε ορισμένες περιπτώσεις • Περιορισμένη ένδειξη σε αγγειοβριθείς όγκους πιθανά με προεγχειρητικό εμβολισμό (π.χ. μηνιγγιώματα)

Κλινικό ερώτημα - νόσος	Απεικονιστική εξέταση	Σχόλια
Όγκοι ΚΝΣ (εγκεφάλου, νωτιαίου μυελού) παρακολούθηση	Μαγνητική τομογραφία Αξονική τομογραφία	<ul style="list-style-type: none"> • Εξέταση επιλογής είναι η ΜΤ • Τεχνικές μαγνητικής φασματοσκοπίας, αιματικής διήθησης (perfusion) μπορεί να είναι χρήσιμες σε εξειδικευμένα κέντρα • Ο σχεδιασμός της εξέτασης πρέπει να είναι ο ίδιος με χρήση σταθερών παραμέτρων απεικόνισης (πάχος τομής, επίπεδο απεικόνισης, ακολουθίες), σε ιδανικές συνθήκες από το ίδιο σύστημα • Ο χρόνος επανελέγχου και η συχνότητα ποικίλλει
	Ποζιτρονική τομογραφία (PET-CT)	<ul style="list-style-type: none"> • Ένδειξη σε ορισμένες περιπτώσεις. Το PET-CT συμβάλλει στη διαφορική διάγνωση υποτροπής και ακτινικής νέκρωσης
Συγγενείς ανωμαλίες ΚΝΣ	Μαγνητική τομογραφία	<ul style="list-style-type: none"> • Ενδεδειγμένη εξέταση • ΜΤ είναι η εξέταση επιλογής • Η ΑΤ μπορεί να είναι απαραίτητη για οστικές ανωμαλίες του προσωπικού κρανίου και της βάσης του κρανίου. (Καταστολή ή γενική αναισθησία μπορεί να είναι απαραίτητα για την εξέταση νεογνών και μικρών παιδιών)
Κρανιοεγκεφαλική κάκωση	Αξονική τομογραφία εγκεφάλου Μαγνητική τομογραφία	<ul style="list-style-type: none"> • Εξέταση επιλογής η ΑΤ
Κάκωση Σπλαγχνικού κρανίου	Ακτινογραφία Αξονική τομογραφία Σπλαγχνικού κρανίου	<ul style="list-style-type: none"> • Εξέταση επιλογής η ΑΤ
Κάκωση Αυχενικής Μοίρας	Ακτινογραφία Μαγνητική τομογραφία ΑΜΣΣ	<ul style="list-style-type: none"> • Εξέταση επιλογής η ΜΤ ΑΜΣΣ σε κλινική υπόνοια μυελικής βλάβης

I

II

III

IV

V

VI

VII

VIII

IX

X

Κλινικό ερώτημα - νόσος	Απεικονιστική εξέταση	Σχόλια
Κάκωση Θωρακικής και Οσφυικής Μοίρας	Ακτινογραφία Μαγνητική τομογραφία ΘΜΣΣ, ΟΜΣΣ	• Εξέταση επιλογής η ΜΤ ΘΜΣΣ, ΟΜΣΣ σε κλινική υπόνοια μυελικής βλάβης
Τραύμα Σπονδυλικής Στήλης με εγκατεστημένη Νευρολογική Συμπτωματολογία και Πόνο (Αλγόριθμος 23)	Ακτινογραφία Αξονική τομογραφία Μαγνητική τομογραφία	• Εξέταση επιλογής η ΜΤ ΑΜΣΣ, σε κλινική υπόνοια μυελικής βλάβης
Επεμβατική και θεραπευτική Νευροακτινολογία		
Ανεύρυσμα εγκεφάλου	DSA Εγκεφάλου τεσσάρων αγγείων προς ανάλυση της αγγειοαρχιτεκτονικής καθώς και του αυχένα του ανευρύσματος ώστε να αποφασιστεί η στρατηγική αντιμετώπιση με εμβολισμό η με χειρουργική απολίνωση του ανευρύσματος (clipping)	• Να πραγματοποιείται σε εξειδικευμένα κέντρα στα οποία μπορούν να εφαρμοσθούν αμφότερες οι μέθοδοι
Αρτηριοφλεβώδης δυσπλασία – επικοινωνία, εγκεφάλου – νωτιαίου μυελού	DSA Εγκεφάλου τεσσάρων αγγείων. DSA νωτιαίου μυελού ώστε να αποφασισθεί η μέθοδος αντιμετώπισης (εμβολισμός, χειρουργείο, ακτινοθεραπεία)	• Σημαντική η ανατομική θέση της πάθησης και το μέγεθος
Μηνιγγική επικοινωνία εγκεφάλου – νωτιαίου μυελού	DSA Εγκεφάλου τεσσάρων αγγείων. DSA νωτιαίου μυελού (αντιμετώπιση με εμβολισμό ή χειρουργείο)	
Αγγειοβριθής όγκος εγκεφάλου ή της μήνιγγος	Προεγχειρητικός ενδαρτηριακός εμβολισμός	

Κλινικό ερώτημα - νόσος	Απεικονιστική εξέταση	Σχόλια
Ενδοκράνια στένωση	Αγγειοπλαστική με τοποθέτηση stent	• Η ενδοπρόθεση και το μπαλόνι να είναι κατασκευασμένα για αποκλειστική χρήση στο Κ.Ν.Σ.
Αγγειόσπασμος ενδοκράνιων αγγείων μετά από υπαραχνοειδή αιμορραγία	Εκλεκτική ενδαρτηριακή έγχυση αγγειοδιασταλτικών ή ενδοκράνια αγγειοπλαστική	• Πολύ καλά αποτελέσματα με την ενδοκράνια αγγειοπλαστική
Λάρυγγας		
Διάγνωση	Μαγνητική τομογραφία και Αξονική τομογραφία	• Ένδειξη σε ορισμένες περιπτώσεις • Λαρυγγοσκόπηση και βιοψία θέτουν την διάγνωση
Σταδιοποίηση λαρυγγικών όγκων	Μαγνητική τομογραφία και Αξονική τομογραφία - Ενδεδειγμένη εξέταση	• Η ΜΤ και η πολυτομική ΑΤ είναι κατάλληλες για την διερεύνηση της "Τ" και "Ν" σταδιοποίησης. Η επιλογή εξαρτάται από την προσωπική προτίμηση και τη διαθεσιμότητα
	PET- CT	• Ένδειξη σε ορισμένες περιπτώσεις • Το PET- CT έχει προταθεί για μια σειρά λόγων, που συμπεριλαμβάνουν την αδρή εκτίμηση του μεγέθους ενός όγκου κατά την αρχική παρουσίαση και την ανάδειξη υποτροπής σε ασθενείς που έχουν ήδη αντιμετωπιστεί.
Θυρεοειδής		
Διάγνωση	Υπερηχογράφημα	• Ενδεδειγμένη εξέταση • Χρησιμοποιείται σε συνδυασμό ή για την καθοδήγηση FNAC
	Σπινθηρογράφημα	• Ενδεδειγμένη εξέταση • Για την ανάδειξη υπολειπόμενου όγκου ή υποτροπής μετά από θυρεοειδεκτομή

I

II

III

IV

V

VI

VII

VIII

IX

X

Κλινικό ερώτημα - νόσος	Απεικονιστική εξέταση	Σχόλια
Σταδιοποίηση	Μαγνητική τομογραφία: Ενδείκνυται σε ορισμένες περιπτώσεις	<ul style="list-style-type: none"> • Για την εκτίμηση μεγάλων πρωτοπαθών όγκων, την ανίχνευση απομακρυσμένων μεταστάσεων και για τη μελέτη του μυελοειδούς καρκίνου του θυρεοειδούς σε έδαφος συνδρόμου Πολλαπλών Ενδοκρινικών Νεοπλασιών
	Αξονική τομογραφία: Ενδεδειγμένη εξέταση	
Συμπτώματα από μέσο και έσω ους	Σπινθηρογράφημα	<ul style="list-style-type: none"> • Ένδειξη σε ορισμένες περιπτώσεις • Για την ανάδειξη υπολειπόμενου όγκου ή υποτροπής μετά από θυρεοειδεκτομή
	Αξονική τομογραφία	<ul style="list-style-type: none"> • Ενδεδειγμένη εξέταση • Πρέπει να χρησιμοποιείται για τη μελέτη ασθενειών του μέσου ωτός και του οστικού λαβυρίνθου
Μαγνητική τομογραφία	<ul style="list-style-type: none"> • Ενδεδειγμένη εξέταση • Η καλύτερη μέθοδος για τη μελέτη του ακουστικού νευρινώματος και των άλλων αλλοιώσεων του έσω ακουστικού πόρου και της γεφυροπαρεγκεφαλιδικής γωνίας 	
Νευροαισθητήριοις απώλεια ακοής	Μαγνητική τομογραφία	<ul style="list-style-type: none"> • Ενδεδειγμένη εξέταση • Είναι πιο ευαίσθητη από την ΑΤ στη διάγνωση του ακουστικού νευρινώματος, όμως η ΑΤ μπορεί να είναι χρήσιμη στη διάγνωση της ωτοσπογγίωσης και των δυσμορφιών του οστέινου έσω ωτός

Κλινικό ερώτημα - νόσος	Απεικονιστική εξέταση	Σχόλια
Νόσοι παραρρινίων Κόλπων (Αλγόριθμος 24)	Αξονική τομογραφία παραρρινίων: Ενδεδειγμένη εξέταση	<ul style="list-style-type: none"> Χρήσιμη για ανάδειξη παρουσίας και κατανομής της νόσου καθώς και για ανάδειξη της ανατομίας της περιοχής πριν την ενδοσκοπική αντιμετώπιση. Ενδείκνυται, επίσης, όταν έχει αποτύχει ένα ισχυρό φαρμακευτικό σχήμα. Η ΑΤ με χορήγηση σκιαγραφικού χρησιμοποιείται (μαζί με την ΜΤ) σε μελέτη επιπλοκών (π.χ. κυτταρίτιδα οφθαλμικού κόγχου) ή σε υποψία παρουσίας κακοήθειας
	Μαγνητική τομογραφία: Ένδειξη σε ορισμένες περιπτώσεις	
	Ακτινογραφία Παραρρινίων Σχετική ένδειξη	<ul style="list-style-type: none"> Η οξεία παραρρινοκολπίτιδα μπορεί να διαγνωστεί και να αντιμετωπιστεί κλινικά. Σε επιμονή της νόσου περισσότερο από 10 ημέρες υπό αγωγή, ενδείκνυται ΑΤ. Τα ευρήματα στην Ακτινογραφία δεν είναι ειδικά
Όζοι θυρεοειδούς	Υπερηχογράφημα	<ul style="list-style-type: none"> Ενδεδειγμένη εξέταση Ιδανική μέθοδος για διάκριση θυρεοειδικών/ εξωθυρεοειδικών μαζών, καθοδήγηση βιοψίας ή FNAC (ειδικά για τους μικρούς ή μη ψηλαφητούς όζους) και την ανίχνευση συνοδού λεμφαδενοπάθειας. Μπορεί να είναι ειδική για κακοήθεια, έχει όμως χαμηλή ευαισθησία. Επίσης μπορεί να αναδείξει οπισθοστερνική επέκταση μιας θυρεοειδής μάζας ή μιας βρογχοκήλης ΑΤ ή ΜΤ απαιτείται για την ανάδειξη της πλήρους οπισθοστερνικής επέκτασης και του περιορισμού-πίεσης της τραχείας από μια θυρεοειδική μάζα. Το σπινθηρογράφημα δεν διαχωρίζει τους καλοήθεις από τους κακοήθεις όζους. Η τριπλή εκτίμηση (κλινική, US, FNAC) έχει αντικαταστήσει το σπινθηρογράφημα στην αρχική εκτίμηση ενός ψηλαφητού όζου

I

II

III

IV

V

VI

VII

VIII

IX

X

Κλινικό ερώτημα - νόσος	Απεικονιστική εξέταση	Σχόλια
	Υπό Υπερηχογράφημα καθοδηγούμενη FNAC	<ul style="list-style-type: none"> • Ενδεδειγμένη εξέταση • Οι όζοι του θυρεοειδούς είναι πολύ συχνοί και οι περισσότεροι είναι καλοήθεις. Η FNAC χωρίς απεικονιστική καθοδήγηση είναι προτιμώμενη αρχική προσέγγιση
Έκτοπος θυρεοειδικός ιστός	Σπινθηρογράφημα/ Υπερηχογράφημα	<ul style="list-style-type: none"> • Ενδεδειγμένη εξέταση • Το σπινθηρογράφημα είναι ευαίσθητο στην ανίχνευση μικρών έκτοπων εστιών θυρεοειδικού ιστού. Το υπερηχογράφημα είναι χρήσιμο στα παιδιά. Η εγκάρσια απεικόνιση μπορεί να χρησιμοποιήσει στην μελέτη νεοπλασματικής μετατροπής
Υπερπαραθυρεοειδισμός (Αλγόριθμος 25)	Σπινθηρογράφημα/ Υπερηχογράφημα: ενδεδειγμένη εξέταση Αξονική τομογραφία/ Μαγνητική τομογραφία: ένδειξη σε ορισμένες περιπτώσεις	<ul style="list-style-type: none"> • Η διάγνωση γίνεται σε κλινικοεργαστηριακό έδαφος. Η απεικόνιση μπορεί να βοηθήσει στην προεγχειρητική εκτίμηση για την ελαχιστοποίηση της επέμβασης. Συνδυασμός όλων των μεθόδων, ανάλογα με τη διαθεσιμότητα χρησιμοποιείται προεγχειρητικά (συνήθως αρκεί US- σπινθηρογράφημα), ενώ μετεγχειρητικά όλες μπορούν να βοηθήσουν στον εντοπισμό υπολειπόμενης βλάβης, έκτοπου ιστού ή τοπικής υποτροπής.
Κατάποση ξένου σώματος	Πλάγια Ακτινογραφία των μαλακών μορίων του τραχήλου: Ενδεδειγμένη εξέταση Αξονική τομογραφία: Ένδειξη σε ορισμένες περιπτώσεις	<ul style="list-style-type: none"> • Άμεση επισκόπηση της περιοχής του οροφάρυγγα και στη συνέχεια λαρυγγοσκόπηση και οισοφαγοσκόπηση είναι οι εξετάσεις εκλογής. Η Ακτινογραφία μπορεί να ανιχνεύσει ένα ακτινοσκιερό σώμα όποτε έχει κάποια ένδειξη μόνο μετά από τη λήψη ακριβούς ιστορικού. Η ΑΤ μπορεί να χρησιμοποιήσει σε ειδικές περιπτώσεις

Κλινικό ερώτημα - νόσος	Απεικονιστική εξέταση	Σχόλια
Μόρφωμα τραχήλου άγνωστης προέλευσης (Αλγόριθμος 26)	Υπερηχογράφημα	<ul style="list-style-type: none"> • Ενδεδειγμένη εξέταση • Η πρώτη γραμμής εξέταση για το χαρακτηρισμό μιας μάζας του τραχήλου. Μπορεί να συνδυαστεί με FNAC
	Μαγνητική τομογραφία / Αξονική τομογραφία	<ul style="list-style-type: none"> • Ένδειξη σε ορισμένες περιπτώσεις • Χρήσιμες για: ανάδειξη της πλήρους έκτασης (αν δεν καταστεί δυνατή με US), αναγνώριση και άλλων βλαβών και σταδιοποίηση
Απόφραξη σιελογόνων αδένων (Αλγόριθμος 27)	Υπερηχογράφημα/ Σιελογραφία / Μαγνητική σιελογραφία	<ul style="list-style-type: none"> • Ενδεδειγμένη εξέταση • Για διαλείπουσες, εξαρτώμενες από τη λήψη τροφής, διογκώσεις. Εναλλακτικά: MR σιελογραφία
	Ακτινογραφία	<ul style="list-style-type: none"> • Αν υπάρχει ασβέστωση (σιαλόλιθος) στο έδαφος του στόματος, η Ακτινογραφία είναι το μόνο που μπορεί να χρειαστεί
Μάζα σιελογόνων αδένων (Αλγόριθμος 28)	Υπερηχογράφημα	<ul style="list-style-type: none"> • Ενδεδειγμένη εξέταση • Οι υπέρηχοι είναι η αρχική θεραπεία εκλογής σε υποψία μάζας σιελογόνων αδένων. Μπορεί να συνδυαστεί με FNAC αν κριθεί απαραίτητο. Είναι εξαιρετικά ευαίσθητη μέθοδος με μεγάλη ειδικότητα
	Μαγνητική τομογραφία: ενδεδειγμένη εξέταση Αξονική τομογραφία: σχετική ένδειξη	<ul style="list-style-type: none"> • Όταν η μάζα βρίσκεται στα εν τω βάθει μέρη ή όταν υπάρχει υποψία επέκτασης στα παρακείμενα εν τω βάθει μαλακά μόρια. Η MT πλειονεκτεί της ΑΤ στην μελέτη των κακοήθων βλαβών (στην εκτίμηση της τοπικής επέκτασης, συμπεριλαμβανομένης της περινευρικής

I

II

III

IV

V

VI

VII

VIII

IX

X

Κλινικό ερώτημα - νόσος	Απεικονιστική εξέταση	Σχόλια
<p>Δυσλειτουργία της κροταφογοναθικής διάρθρωσης</p>	<p>Μαγνητική τομογραφία</p>	<ul style="list-style-type: none"> • Ενδειγμένη εξέταση • Οι απλές ακτινογραφίες δεν προσφέρουν ιδιαίτερη βοήθεια καθώς η παθολογία αφορά κυρίως στα μαλακά μόρια της άρθρωσης και όχι σε οστικές αλλοιώσεις, οι οποίες εμφανίζονται αργά και συχνά απουσιάζουν κατά την οξεία φάση. Η ΜΤ αποτελεί την μέθοδο εκλογής για την ανάδειξη εσωτερικής αποδιοργάνωσης. (Το US μπορεί να αναδείξει μια συλλογή στην άρθρωση, η οποία όμως δεν μπορεί να εκτιμηθεί πλήρως)
	<p>Αξονική τομογραφία</p>	<ul style="list-style-type: none"> • Ένδειξη σε ορισμένες περιπτώσεις • Μπορεί να είναι χρήσιμη μετά από χειρουργική αποκατάσταση, τοποθέτηση εμφυτεύματος ή σε περίπτωση αγκύλωσης

ΑΝΑΠΝΕΥΣΤΙΚΟ ΣΥΣΤΗΜΑ

Μ Σκυλακάκη, Δ Κόκκινος

Κλινικό ερώτημα - νόσος	Απεικονιστική εξέταση	Σχόλια
Άτυπο θωρακικό άλγος μη καρδιακής αιτιολογίας	Ακτινογραφία θώρακος	<ul style="list-style-type: none"> • Σχετική ένδειξη • Πολλές οντότητες δεν εμφανίζουν παθολογικά ακτινολογικά ευρήματα • Κυρίως χρησιμοποιείται για ενθαρρυντικούς λόγους
Έκδοση πιστοποιητικών	Ακτινογραφία θώρακος	<ul style="list-style-type: none"> • Ένδειξη σε ορισμένες περιπτώσεις (π.χ. μετανάστες χωρίς πρόσφατη ακτινογραφία, δύτες κ.λπ.)
Προεγχειρητικός έλεγχος	Ακτινογραφία θώρακος	<ul style="list-style-type: none"> • Ένδειξη σε ορισμένες περιπτώσεις • Δεν ενδείκνυται σε ασθενείς <60 ετών που θα υποβληθούν σε μη καρδιοθωρακική εγχείρηση
Λοίμωξη ανώτερου αναπνευστικού	Ακτινογραφία θώρακος	<ul style="list-style-type: none"> • Δεν ενδείκνυται • Δεν υπάρχουν αποδεικτικά στοιχεία που να αποδεικνύουν τη χρησιμότητα της ακτινογραφίας σε λοιμώξεις ανώτερου αναπνευστικού συστήματος
Οξύ παροξυσμός άσθματος	Ακτινογραφία θώρακος	<ul style="list-style-type: none"> • Ενδείκνυται σε ορισμένες περιπτώσεις • Δεν απαιτείται αν δεν υπάρχουν εντοπισμένα θωρακικά σημεία, πυρετός ή λευκοκυττάρωση • Χρειάζεται σε περιπτώσεις κινδύνου για τη ζωή ή αν δεν υπάρχει ανταπόκριση στη θεραπεία
Οξύ παροξυσμός χρόνιας αποφρακτικής πνευμονοπάθειας	Ακτινογραφία θώρακος	<ul style="list-style-type: none"> • Ενδείκνυται σε ορισμένες περιπτώσεις • Χρειάζεται όταν απαιτείται παραπομπή σε νοσοκομείο
Πνευμονία	Ακτινογραφία θώρακος	<ul style="list-style-type: none"> • Απόλυτη ένδειξη • Στους περισσότερους ασθενείς θα υπάρξει λύση της ακτινολογικής εικόνας σε 4-6 εβδομάδες. Ο χρόνος μπορεί να επιμηκυνθεί σε ηλικιωμένους, καπνιστές και ασθενείς με προϋπάρχουσα χρόνια νόσο αεραγωγών

I

II

III

IV

V

VI

VII

VIII

IX

X

Κλινικό ερώτημα - νόσος	Απεικονιστική εξέταση	Σχόλια
Πνευμονία- παρακολούθηση	Ακτινογραφία θώρακος	<ul style="list-style-type: none"> • Ενδείκνυται σε ορισμένες περιπτώσεις • Απαιτείται επανάληψη πριν από την έξοδο από το νοσοκομείο σε ασθενείς με κλινική ανάκαμψη • Πρέπει να επαναλαμβάνεται μετά από 6 εβδομάδες σε ασθενείς με παραμένοντα συμπτώματα-σημεία ή σε περιπτώσεις με αυξημένο κίνδυνο κακοήθειας (ειδικά καπνιστές ή ασθενείς άνω των 50 ετών) εντός ή εκτός νοσοκομείου
Υποψία πλευριτικής συλλογής (Αλγόριθμος 29)	Ακτινογραφία θώρακος	<ul style="list-style-type: none"> • Απόλυτη ένδειξη • Η όρθια ακτινογραφία μπορεί να ανιχνεύσει μικρές ποσότητες υγρού
	Υπερηχογράφημα	<ul style="list-style-type: none"> • Ενδεδειγμένη εξέταση • Το υπερηχογράφημα επιβεβαιώνει την παρουσία και τα χαρακτηριστικά του πλευριτικού υγρού. Είναι ανώτερο της αξονικής τομογραφίας για την ανάδειξη εγκυστώσεων και διαφραγμάτων • Μπορεί να ανιχνεύσει πλευρικές μεταστάσεις και να καθοδηγήσει τη θωρακοκέντηση
	Αξονική τομογραφία	<ul style="list-style-type: none"> • Ενδείκνυται σε ορισμένες περιπτώσεις • Μπορεί να βοηθήσει στην ανίχνευση και χαρακτηρισμό του πλευριτικού υγρού, κυρίως δε στον καθορισμό της υποκείμενης πλευριτικής νόσου
Αιμόπτυση (Αλγόριθμος 30)	Ακτινογραφία θώρακος	<ul style="list-style-type: none"> • Απόλυτη ένδειξη • Πρέπει να πραγματοποιείται σε όλους τους ασθενείς με αιμόπτυση • Επί φυσιολογικής ακτινογραφίας, σημαντικής αιμόπτυσης και απουσίας λοιμώξεως αναπνευστικού, απαιτείται περαιτέρω διερεύνηση

Κλινικό ερώτημα - νόσος	Απεικονιστική εξέταση	Σχόλια
	Αξονική τομογραφία	<ul style="list-style-type: none"> • Ενδεδειγμένη εξέταση • Χρησιμοποιείται σε συνδυασμό με βρογχοσκόπηση • Μπορεί να ανιχνεύσει κακοήθειες και καλοήθειες καταστάσεις που διαφεύγουν στην ακτινογραφία ή βρογχοσκόπηση • Δεν έχει ευαισθησία για ανάδειξη βλεννογονίων και υποβλεννογονίων νόσων
	Βρογχική αγγειογραφία +/- εμβολισμό	<ul style="list-style-type: none"> • Ενδείκνυται σε ορισμένες περιπτώσεις • Μπορεί να σώσει τη ζωή ασθενών με μαζική αιμόπτυση
Ασθενείς σε ΜΕΘ/ΜΑΦ	Ακτινογραφία θώρακος	<ul style="list-style-type: none"> • Ενδεδειγμένη εξέταση • Είναι χρήσιμη επί αλλαγής συμπτωμάτων ή τοποθέτηση/αφαίρεση καθετήρος/συσσκευής. • Δεν υπάρχουν στοιχεία που να αποδεικνύουν την ανάγκη για καθημερινή ακτινογραφία • Σε ασθενείς σε κρίσιμη κατάσταση η αξονική τομογραφία αποτελεί χρήσιμη περαιτέρω διερεύνηση
Υποψία διάχυτης / διηθητικής πνευμονικής νόσου	Αξονική τομογραφία	<ul style="list-style-type: none"> • Ενδεδειγμένη εξέταση • Η αξονική τομογραφία υψηλής ευκρίνειας μπορεί να δώσει σημαντικές πληροφορίες για την αναστρεψιμότητα και πρόγνωση της νόσου
Διάγνωση καρκίνου πνεύμονος	Ακτινογραφία θώρακος	<ul style="list-style-type: none"> • Απόλυτη ένδειξη • Ορισμένες μορφές δεν αναδεικνύονται στην ακτινογραφία, παρά την παρουσία κακοήθων κυττάρων στα πτύελα

I

II

III

IV

V

VI

VII

VIII

IX

X

Κλινικό ερώτημα - νόσος	Απεικονιστική εξέταση	Σχόλια
	Αξονική τομογραφία	<ul style="list-style-type: none"> • Ενδεδειγμένη εξέταση • Παρόλο που χρησιμοποιείται νωρίς στη διαγνωστική προσέγγιση και αυξάνει την ευαισθησία της πρώιμης ανίχνευσης, δεν έχει αποδειχθεί η χρησιμότητά της για διερεύνηση ρουτίνας (screening)
Σταδιοποίηση καρκίνου πνεύμονος (Αλγόριθμος 31)	Αξονική τομογραφία	<ul style="list-style-type: none"> • Απόλυτη ένδειξη • Παρουσιάζει ακρίβεια έως 80% όταν συγκρίνεται με ιστολογικά ευρήματα για την ανίχνευση διογκωμένων λεμφαδένων μεσοθωρακίου • Σε ορισμένες περιπτώσεις απαιτείται βιοψία λεμφαδένων μεσοθωρακίου πριν από τη θωρακοτομή • Όταν απαιτείται, πρέπει να διενεργείται PET-CT
	Ποζιτρονική τομογραφία (PET-CT)	<ul style="list-style-type: none"> • Σχετική ένδειξη • Βελτιώνει τη διαγνωστική ακρίβεια της προεγχειρητικής σταδιοποίησης του μη μικροκυτταρικού καρκίνου • Πρέπει να εξετάζεται η διενέργειά της σε όλους τους ασθενείς πριν από χειρουργική εκτομή ή ακτινοθεραπεία

Κλινικό ερώτημα - νόσος	Απεικονιστική εξέταση	Σχόλια
	Μαγνητική τομογραφία	<ul style="list-style-type: none"> • Ενδείκνυται σε ορισμένες περιπτώσεις • Στους περισσότερους ασθενείς δεν προσφέρει πλεονεκτήματα σε σχέση με την αξονική τομογραφία • Έχει αξία σε ασθενείς με όγκους κορυφής • Αναδεικνύει την αγγειακή ανατομία του μεσοθωρακίου σε ασθενείς με αδυναμία λήψης ιωδιούχου σκιαγραφικού • Είναι ανώτερη της ΑΤ για διαφοροποίηση όγκου από περιφερική ατελεκτασία
	Υπερηχογράφημα	<ul style="list-style-type: none"> • Δεν ενδείκνυται
Ήπιο θωρακικό τραύμα	Ακτινογραφία θώρακος	<ul style="list-style-type: none"> • Ενδείκνυται σε ορισμένες περιπτώσεις • Απλό κάταγμα πλευράς δεν μεταβάλλει την αντιμετώπιση • Πιθανές επιπλοκές (π.χ. πνευμοθώραξ) δικαιολογούν τη διενέργεια ακτινογραφίας θώρακος
Μέτριο θωρακικό τραύμα σε σταθερό ασθενή	Ακτινογραφία θώρακος	<ul style="list-style-type: none"> • Απόλυτη ένδειξη • Όρθια οπισθοπρόσθια ακτινογραφία για ανάδειξη πνευμοθώρακος, πλευριτικής συλλογής ή πνευμονικής πύκνωσης
	Αξονική τομογραφία	<ul style="list-style-type: none"> • Σχετική ένδειξη • Χρήσιμη για αορτικό τραύμα και αποκλεισμό πνευμοθώρακος που δεν αναδείχθηκε σε ύπτια ακτινογραφία θώρακος
Διατριπταίνον τραύμα	Ακτινογραφία θώρακος	<ul style="list-style-type: none"> • Απόλυτη ένδειξη • Οπισθοπρόσθια και/ή άλλες λήψεις για ανάδειξη πνευμοθώρακος, συλλογής ή πνευμονικής θλάσης

I

II

III

IV

V

VI

VII

VIII

IX

X

Κλινικό ερώτημα - νόσος	Απεικονιστική εξέταση	Σχόλια
	Αξονική τομογραφία	<ul style="list-style-type: none"> • Ενδεικτική εξέταση • Για ανάδειξη πλευριτικού ή περικαρδιακού υγρού
Στερνικό τραύμα	Πλαγία ακτινογραφία στέρνου	<ul style="list-style-type: none"> • Απόλυτη ένδειξη • Μαζί με την ακτινογραφία θώρακος, απαιτείται πλαγία ακτινογραφία στέρνου • Πιθανώς αναδεικνύει τραύμα στη ΘΜΣΣ και την αορτή

Κλινικό ερώτημα - νόσος	Απεικονιστική εξέταση	Σχόλια
Οξύ θωρακικό άλγος με ανύψωση ST στο ηλεκτροκαρδιογράφημα (ΗΚΓ) (Αλγόριθμος 32)	Ακτινογραφία θώρακος	<ul style="list-style-type: none"> • Σχετική ένδειξη • Χρήσιμη για διάγνωση ορισμένων καταστάσεων όπως πνευμονικό οίδημα • Η εκτέλεσή της δεν πρέπει να καθυστερεί επεμβατικούς χειρισμούς
	Εκλεκτική Στεφανιογραφία με καθετηριασμό	<ul style="list-style-type: none"> • Απόλυτη ένδειξη • Θα πρέπει να εκτελείται σε κέντρα με δυνατότητα διενέργειας αγγειοπλαστικής
	Υπερηχογράφημα καρδιάς	<ul style="list-style-type: none"> • Ενδεδειγμένη εξέταση • Ενδείκνυται σε ασθενείς με υποψία διαχωρισμού αορτής ή για αποσαφήνιση ανύψωσης ST σε ασθενείς με block αριστερού σκέλους ή σε υποψία οπίσθιου εμφράγματος • Χρήσιμο για εκτίμηση συστολικής λειτουργίας αριστερής κοιλίας και μηχανικών επιπλοκών μετά από έμφραγμα, διάγνωση περικαρδίτιδας
	Αξονική τομογραφία (ΑΤ) θώρακος	<ul style="list-style-type: none"> • Σχετική ένδειξη • Ενδείκνυται όταν η εκλεκτική στεφανιογραφία είναι φυσιολογική και πρέπει να αποκλεισθούν άλλες οξείες καταστάσεις από το θώρακα (όπως διαχωρισμός αορτής, πνευμονική εμβολή, περικαρδίτις)
	Αξονική Στεφανιογραφία (CT Στεφανιογραφία)	<ul style="list-style-type: none"> • Σχετική ένδειξη • Όταν η εκλεκτική στεφανιογραφία δεν είναι εφικτή ή δεν ολοκληρώθηκε

I

II

III

IV

V

VI

VII

VIII

IX

X

Κλινικό ερώτημα - νόσος	Απεικονιστική εξέταση	Σχόλια
	Μαγνητική τομογραφία (ΜΤ) καρδιάς	<ul style="list-style-type: none"> • Σχετική ένδειξη • Ενδείκνυται μετά από επιτυχημένη αγγειοπλαστική σε αιμοδυναμικά σταθερούς ασθενείς, για αξιολόγηση της λειτουργικότητας των κοιλιών, εκτίμηση του μεγέθους και της διατοικωματικής έκτασης του εμφράγματος και, επομένως, στην εκτίμηση της πρόγνωσης του ασθενούς • Επίσης, για αποκλεισμό άλλων αιτιών θωρακικού άλγους (μυοκαρδίτις, περικαρδίτις κλπ) σε ασθενείς με φυσιολογική εκλεκτική στεφανιογραφία και αυξημένα επίπεδα τροπονίνης αίματος
	Σπινθηρογράφημα αιμάτωσης μυοκαρδίου	<ul style="list-style-type: none"> • Ενδεδειγμένη εξέταση • Ενδείκνυται για εκτίμηση αιμοδυναμικά σταθερών ασθενών μετά από επιτυχημένη θρομβόλυση και πριν από την έξοδό τους από το νοσοκομείο. Σε αυτή την περίπτωση, το σπινθηρογράφημα είναι καλύτερα να εκτελείται σε δεύτερο χρόνο, τουλάχιστον 2 μήνες μετά την επαναίματωση • Επίσης, ενδείκνυται για την εκτίμηση της λειτουργικής επίπτωσης στο μυοκάρδιο, ενδιάμεσου βαθμού στενώσεως που ανιχνεύθηκε με εκλεκτική στεφανιογραφία
Οξύ θωρακικό άλγος χωρίς ανύψωση ST στο ΗΚΓ: κλινική υποψία εμφράγματος μυοκαρδίου, είτε ασταθούς στηθάγχης (Αλγόριθμος 33)	Υπερηχογράφημα καρδιάς	<ul style="list-style-type: none"> • Απόλυτη ένδειξη • Ενδείκνυται για: αξιολόγηση λειτουργικότητας αριστερής κοιλίας (προγνωστική σημασία), ανίχνευση άλλων υποκείμενων ανωμαλιών όπως στένωση αορτικής βαλβίδας, υπερτροφική μυοκαρδιοπάθεια, παρουσία περικαρδιακού υγρού

Κλινικό ερώτημα - νόσος	Απεικονιστική εξέταση	Σχόλια
	Σπινθηρογράφημα αιμάτωσης μυοκαρδίου (gated SPECT)	<ul style="list-style-type: none"> • Ενδεδειγμένη εξέταση • Ενδείκνυται για διάγνωση και εκτίμηση πρόγνωσης σε ασθενείς με ενδιάμεση πιθανότητα οξέος στεφανιαίου επεισοδίου (ΟΣΕ) και χαμηλές ή φυσιολογικές τιμές καρδιακών ενζύμων. Επίσης, για την αξιολόγηση της λειτουργικής επίπτωσης στο μυοκάρδιο, ενδιάμεσου βαθμού στενώσεων που διαπιστώθηκαν με ΑΤ είτε εκλεκτική στεφανιογραφία
	CT Στεφανιογραφία	<ul style="list-style-type: none"> • Ενδεδειγμένη εξέταση • Με βάση την πολύ υψηλή αρνητική προγνωστική της αξία, ενδείκνυται σε ασθενείς με χαμηλή ή ενδιάμεση πιθανότητα ΟΣΕ, για τον αποκλεισμό σημαντικής στεφανιαίας νόσου (ΣΝ). Επίσης, είναι χρήσιμη για τη διάγνωση άλλων παθολογικών καταστάσεων, όπως διαχωρισμού αορτής, πνευμονικής εμβολής, πνευμονικού εμφράκτου, πνευμονίας, πλευρίτιδας, περικαρδίτιδας
	Μαγνητική τομογραφία καρδιάς	<ul style="list-style-type: none"> • Ένδειξη σε επιλεγμένες περιπτώσεις • Ενδείκνυται σε αιμοδυναμικά σταθερούς ασθενείς, με χαμηλή ή ενδιάμεση πιθανότητα ΟΣΕ, για διερεύνηση της περίπτωσης σημαντικής ΣΝ ή διαπίστωση άλλων αιτίων όπως μυοκαρδίτιδα και διαχωρισμός • Θα πρέπει να περιλαμβάνει λειτουργική μελέτη των κοιλιών της καρδιάς, απεικόνιση καθυστερημένης πρόσληψης του σκιαγραφικού από το μυοκάρδιο (ανίχνευση μυοκαρδιακής ουλής) και μελέτη αιμάτωσης του μυοκαρδίου (σε ηρεμία και/ή φαρμακευτικό stress)

I

II

III

IV

V

VI

VII

VIII

IX

X

Κλινικό ερώτημα - νόσος	Απεικονιστική εξέταση	Σχόλια
	Εκλεκτική Στεφανιογραφία με καθετηριασμό	<ul style="list-style-type: none"> • Ενδειγμένη εξέταση • Ενδείκνυται σε ασθενείς με υποτροπιάζουσα συμπτωματολογία ή με ενδείξεις ισχαιμίας μυοκαρδίου παρά την κατάλληλη φαρμακευτική αγωγή. Επίσης, σε ασθενείς με υψηλή πιθανότητα ΣΝ
	Υπερηχογράφημα καρδιάς σε ηρεμία και φαρμακευτικό stress (stress echo)	<ul style="list-style-type: none"> • Ένδειξη σε ορισμένες περιπτώσεις • Χρήσιμο στην αξιολόγηση της συστολικής εφεδρείας του μυοκαρδίου της αριστερής κοιλίας της καρδιάς
Οξύ διαξιφιστικό / οπισθοστερνικό θωρακικό άλγος: κλινική υποψία οξέος αορτικού συνδρόμου (διαχωρισμός, ενδοτοιχωματικό αιμάτωμα, διαπιτραίνον τοιχωματικό έλκος) (Αλγόριθμος 34)	Απλή Ακτινογραφία Θώρακος	<ul style="list-style-type: none"> • Σχετική ένδειξη • Σπάνια συμβάλλει στη διάγνωση. Μπορεί να ανιχνεύσει άλλα αίτια, όπως περικαρδίτιδα
	Αξονική τομογραφία θώρακος	<ul style="list-style-type: none"> • Απόλυτη ένδειξη • Εξέταση πρώτης γραμμής και εκλογής, ιδίως σε αιμοδυναμικά ασταθείς είτε μη συνεργάσιμους ασθενείς • Πριν και μετά από ταχεία ενδοφλέβια χορήγηση ιωδιούχου σκιαγραφικής ουσίας, κατά προτίμηση με ΗΚΓ-ικό συγχρονισμό • Εξέταση με ευρεία διαθεσιμότητα
	Διαθωρακικό Υπερηχογράφημα Καρδιάς	<ul style="list-style-type: none"> • Σχετική ένδειξη • Μπορεί να θέσει τη διάγνωση διαχωρισμού τύπου Α κατά Stanford

Κλινικό ερώτημα - νόσος	Απεικονιστική εξέταση	Σχόλια
	Διοισοφάγιο Υπερηχογράφημα	<ul style="list-style-type: none"> • Ένδειξη σε ορισμένες περιπτώσεις • Μπορεί να θέσει τη διάγνωση διαχωρισμού τύπου A και B κατά Stanford και ενδοτοιχωματικού αιματώματος. Επιτρέπει αξιολόγηση της αορτικής ρίζας και εκτίμηση πιθανής οξείας ανεπάρκειας της αορτικής βαλβίδας • Εξέταση με περιορισμένη διαθεσιμότητα, απαιτεί εξειδίκευση και εμπειρία
	Μαγνητική τομογραφία θώρακος	<ul style="list-style-type: none"> • Ένδειξη σε ορισμένες περιπτώσεις • Ενδείκνυται σε ασθενείς αιμοδυναμικά σταθερούς και συνεργάσιμους καθώς και σε περιπτώσεις αντένδειξης για χορήγηση ιωδιούχου σκιαγραφικού (αλλεργία, νεφρική ανεπάρκεια) ή χρήση ιονίζουσας ακτινοβολίας (έγκυες). Επίσης, εξέταση εκλογής για τον τακτικό επανέλεγχο ασθενών (ιδίως νέων γυναικών) με γνωστό ιστορικό και για την αξιολόγηση της αορτικής βαλβίδας
Κλινική υποψία πνευμονικής εμβολής (Αλγόριθμος 35)	Ακτινογραφία θώρακος	<ul style="list-style-type: none"> • Σχετική ένδειξη • Φυσιολογική εξέταση δεν αποκλείει την περίπτωση πνευμονικής εμβολής (ΠΕ). Μπορεί να αναδείξει πύκνωση (έμφρακτο) και πλευριτική συλλογή

I

II

III

IV

V

VI

VII

VIII

IX

X

Κλινικό ερώτημα - νόσος	Απεικονιστική εξέταση	Σχόλια
	Υπερηχογράφημα φλεβών κάτω άκρων	<ul style="list-style-type: none"> • Σχετική ένδειξη • Φυσιολογική εξέταση δεν αποκλείει την περίπτωση ΠΕ. • Εξέταση θετική για εν τω βάθει φλεβοθρόμβωση, αυξάνει την πιθανότητα ΠΕ • Χρήσιμο για τη λήψη αποφάσεων, σχετικά με την παραπέρα διερεύνηση, σε έγκυες γυναίκες καθώς και στις περιπτώσεις που η CT αγγειογραφία και το Σπινθηρογράφημα είναι χωρίς παθολογικά ευρήματα ή δεν είναι δυνατό να γίνουν (όπως σε βαρέως πάσχοντες ασθενείς)
	CT αγγειογραφία πνευμονικών αρτηριών	<ul style="list-style-type: none"> • Απόλυτη ένδειξη • Εξέταση πρώτης γραμμής, μπορεί να συνδυασθεί με CT Φλεβογραφία μηρών-ιγνυακών χωρών • Φυσιολογική εξέταση δεν αποκλείει ΠΕ (ιδίως σε περιφερικούς κλάδους πέρα από τους υποτμηματικούς)
	Σπινθηρογράφημα πνευμόνων (αερισμού /αιμάτωσης)	<ul style="list-style-type: none"> • Ένδειξη σε ορισμένες περιπτώσεις • Εξέταση εναλλακτική της ΑΤ σε ασθενείς χωρίς προϋπάρχουσα καρδιοπνευμονική νόσο (ιδίως σε γυναίκες αναπαραγωγικής ηλικίας με φυσιολογική ακτινογραφία θώρακα), όταν η ΑΤ αγγειογραφία είναι φυσιολογική ή μη επαρκούς ποιότητας ή δεν είναι εφικτή ή ασφαλής (αλλεργία στο ιώδιο, νεφρική ανεπάρκεια) • Φυσιολογικό σπινθηρογράφημα αποκλείει κλινικά σημαντική ΠΕ

Κλινικό ερώτημα - νόσος	Απεικονιστική εξέταση	Σχόλια
	Μαγνητική αγγειογραφία πνευμονικών αρτηριών ή φλεβών κάτω άκρων	<ul style="list-style-type: none"> • Ένδειξη σε ορισμένες περιπτώσεις • Σε ασθενείς με αντένδειξη για χορήγηση ιωδιούχου σκιαγραφικού (αλλεργία, νεφρική ανεπάρκεια) ή χρήση ιονίζουσας ακτινοβολίας (έγκυες), ιδίως όταν δεν αναμένονται αξιόπιστες πληροφορίες από το σπινθηρογράφημα λόγω προϋπάρχουσας πνευμονικής νόσου • Ευαισθησία χαμηλότερη της ΑΤ αγγειογραφίας
	Εκλεκτική ψηφιακή αγγειογραφία πνευμονικών αρτηριών	<ul style="list-style-type: none"> • Ένδειξη σε ορισμένες περιπτώσεις • Πλέον, εκτελείται πολύ σπάνια • Η διενέργειά της μπορεί να αποφασισθεί, με βάση εξατομικευμένα κλινικά κριτήρια, σε ειδικές περιπτώσεις, όπως: <ul style="list-style-type: none"> (α) όταν η κλινική πιθανότητα για ΠΕ είναι χαμηλή και το σπινθηρογράφημα είναι υψηλής πιθανότητας για ΠΕ, ενώ οι ακτινολογικές εξετάσεις (ΑΤ, ΜΤ, Υπερηχογράφημα) αρνητικές (β) όταν η κλινική υποψία για ΠΕ είναι ενδιάμεση, οι ακτινολογικές εξετάσεις (ΑΤ, ΜΤ, Υπερηχογράφημα) αρνητικές και το σπινθηρογράφημα είναι χαμηλής, μέσης ή υψηλής πιθανότητας (γ) όταν η κλινική υποψία για ΠΕ είναι υψηλή, οι ακτινολογικές εξετάσεις (ΑΤ, ΜΤ, Υπερηχογράφημα) αρνητικές και το σπινθηρογράφημα είναι χαμηλής ή ενδιάμεσης πιθανότητας

I
II
III
IV
V
VI
VII
VIII
IX
X

Κλινικό ερώτημα - νόσος	Απεικονιστική εξέταση	Σχόλια
Υποψία περικαρδίτιδος ή περικαρδιακής συλλογής (Αλγόριθμος 36)	Υπερηχογράφημα καρδιάς	<ul style="list-style-type: none"> • Ενδεδειγμένη εξέταση • Εξέταση πρώτης γραμμής για υποψία περικαρδιακής συλλογής, καρδιακού επιπωματισμού και περιοριστικής περικαρδίτιδος, χρήσιμη για καθοδήγηση περικαρδιοκέντησης
	Ακτινογραφία θώρακος	<ul style="list-style-type: none"> • Σχετική ένδειξη • Η Ακτινογραφία θώρακος μπορεί να αναδείξει ευμεγέθη περικαρδιακή συλλογή, αποπιτανώσεις περικαρδίου, συνοδές πνευμονικές βλάβες και πιθανή υπεζωκοτική συλλογή. Μία φυσιολογική απλή ακτινογραφία θώρακος δεν μπορεί να αποκλείσει τη διάγνωση περικαρδίτιδος/περικαρδιακής συλλογής
	Αξονική τομογραφία (ΑΤ)	<ul style="list-style-type: none"> • Σχετική ένδειξη • Η ΑΤ μπορεί να αναδείξει περικαρδιακή πάχυνση, αποπιτανώσεις και συνοδές περικαρδιακές και υπεζωκοτικές συλλογές. Η ΑΤ επίσης μπορεί να υποδείξει την αιτιολογία της περικαρδιακής συλλογής
	Μαγνητική τομογραφία (ΜΤ)	<ul style="list-style-type: none"> • Σχετική ένδειξη • Όπου διαθέσιμη η ΜΤ μπορεί να αναδείξει περικαρδιακή πάχυνση, σχετιζόμενες περικαρδιακές και υπεζωκοτικές συλλογές καθώς και λειτουργικές επιπτώσεις περικαρδιακής νόσου, αλλά δεν αναδεικνύει αποπιτανώσεις. Σέ ακολουθίες καθυστερημένης ενίσχυσης μετά από ενδοφλέβια χρήση σκιαγραφικού η ΜΤ μπορεί να δείξει σχετιζόμενη μυοκαρδίτιδα

Κλινικό ερώτημα - νόσος	Απεικονιστική εξέταση	Σχόλια
Χρόνια σταθερή στηθάγχη-Θωρακικό άλγος (Αλγόριθμος 37)	Ακτινογραφία θώρακος	<ul style="list-style-type: none"> • Σχετική ένδειξη • Η Ακτινογραφία θώρακος χρησιμεύει στην εκτίμηση του μεγέθους της καρδιάς, τυχόντων ανευρυσμάτων τής αριστεράς κοιλίας, στην εκτίμηση τής κατάστασης της πνευμονικής αγγείωσης (όπως σέ περιπτώσεις πνευμονικής συμφόρησης), αορτικών ανευρυσμάτων και αποπιτανώσεων περικαρδίου. Επίσης μπορεί να αναδείξει αίτια θωρακικού άλγους μη καρδιακής αιτιολογίας όπως πνευμονία και άλλες πνευμονικές νόσους
	Υπερηχογράφημα καρδιάς	<ul style="list-style-type: none"> • Σχετική ένδειξη • Το υπερηχογράφημα ηρεμίας ενδείκνυται, εάν στην κλινική εξέταση υπάρχει φύσημα που να υποδηλώνει στένωση αορτής, υπερτροφική μυοκαρδιοπάθεια ή ανεπάρκεια της μιτροειδούς βαλβίδος. Μπορεί να εκτιμήσει περιοχικές ή τμηματικές διαταραχές κινητικότητας του τοιχώματος της αριστεράς κοιλίας, αν γίνει κατά τη διάρκεια ή εντός 30 λεπτών από το στηθαγχικό άλγος. Το δυναμικό Υπερηχογράφημα καρδιάς (stress echo test) με δοβουταμίνη ή κόπωση είναι πιο χρήσιμο στην ανάδειξη ισχαιμίας σε ασθενείς που έχουν ενδιάμεση πιθανότητα για στεφανιαία νόσο

I
II
III
IV
V
VI
VII
VIII
IX
X

Κλινικό ερώτημα - νόσος	Απεικονιστική εξέταση	Σχόλια
	<p>Αξονική τομογραφία (ΑΤ), Αξονική αγγειογραφία Στεφανιαίων</p>	<ul style="list-style-type: none"> • Σχετική ένδειξη • Η ΑΤ των αποτιτανώσεων των στεφανιαίων, από μόνη της, έχει δείξει ότι παρέχει ισοδύναμη προγνωστική ακρίβεια με την ηλεκτροκαρδιογραφική δοκιμασία κόπωσης σε ασθενείς με ενδιάμεση πιθανότητα για στεφανιαία νόσο. Επί απουσίας αποτιτανώσεων των στεφανιαίων αρτηριών, η ύπαρξη σημαντικών στενώσεων είναι πολύ απίθανη. Η αξονική αγγειογραφία στεφανιαίων έχει δείχθει ότι έχει ιδιαίτερα υψηλή αρνητική προγνωστική αξία σε συμπτωματικούς ασθενείς που υποβάλλονται σε καθετηριασμό. Η ακριβής ένδειξη για την διεξαγωγή αξονικής αγγειογραφίας στεφανιαίων είναι υπό μελέτη, αλλά πιθανότατα θα έχει τόν υψηλότερο βαθμό εφαρμογής σε ασθενείς με χαμηλό έως ενδιάμεσο κίνδυνο στεφανιαίας νόσου. Έχει επίσης εφαρμογή στην εκτίμηση της βατότητας των παρακαμπτήριων μοσχευμάτων. Η χρήση τέτοιων εξετάσεων εξαρτάται από την διαθεσιμότητα αξονικών τομογράφων τουλάχιστον 64 ανιχνευτών και φυσικά από την ολοένα αυξανόμενη γνώση και εμπειρία

Κλινικό ερώτημα - νόσος	Απεικονιστική εξέταση	Σχόλια
	Μαγνητική τομογραφία με αγγειοδιασταλτικά ή ινóτροπα	<ul style="list-style-type: none"> • Σχετική ένδειξη • Η χρήση της ΜΤ για τη δυναμική μελέτη αιμάτωσης του μυοκαρδίου με την εφαρμογή αγγειοδιαστολής έχει δείξει ότι είναι το ίδιο αξιόπιστη με την στεφανιογραφία, το PET και το SPECT. Η χρήση της δυναμικής καρδιακής ΜΤ με δοβουταμίνη έχει εφαρμογή ειδικά σε ασθενείς με μη ικανοποιητικό ακουστικό παράθυρο. Οι εξετάσεις αυτές είναι εφαρμόσιμες σε ασθενείς χωρίς αντένδειξη στη ΜΤ
	Πυρηνική Ιατρική (δυναμική μελέτη αιμάτωσης μυοκαρδίου)	<ul style="list-style-type: none"> • Σχετική ένδειξη • Οι εξετάσεις πυρηνικής ιατρικής είναι χρήσιμες σε ασθενείς με ενδιάμεση πιθανότητα στεφανιαίας νόσου για την ανάδειξη περιοχών ισχαιμίας και την εκτίμηση του κινδύνου της στεφανιαίας νόσου. Η εξέταση αυτή δύναται να διενεργηθεί με κόπωση ή χρήση φαρμακολογικών ουσιών όπως η αδενosίνη και η διπυριδαμόλη. Οι συγχρονισμένες με ΗΚΓ εξετάσεις πρεμίας μπορούν να εκτιμήσουν επίσης τη λειτουργικότητα της αριστερής κοιλίας και τις τμηματικές διαταραχές κινητικότητας του τοιχώματός της

I
II
III
IV
V
VI
VII
VIII
IX
X

Κλινικό ερώτημα - νόσος	Απεικονιστική εξέταση	Σχόλια
	Στεφανιογραφία	<ul style="list-style-type: none"> • Ενδεδειγμένη εξέταση • Η στεφανιογραφία παραμένει η εξέταση αναφοράς στη διάγνωση της στεφανιαίας νόσου. Χρησιμοποιείται ως η εξέταση πρώτης επιλογής σε ασθενείς με υψηλή πιθανότητα στηθάγχης και σε ασθενείς με παθολογικές, αμφίβολες ή μη διαγνωστικές αναίμακτες εξετάσεις
Υποψία βαλβιδικής καρδιακής νόσου	Υπερηχογράφημα καρδιάς	<ul style="list-style-type: none"> • Ενδεδειγμένη εξέταση • Η υπερηχοκαρδιογραφία είναι επί του παρόντος η εξέταση εκλογής για την ανάδειξη και ποσοτικοποίηση της καρδιακής βαλβιδικής νόσου. Ωστόσο, σε περιπτώσεις μη ικανοποιητικού ακουστικού παραθύρου ή σε περιπτώσεις υποψίας λοιμώδους ενδοκαρδίτιδας, το διοισοφάγειο υπερηχοκαρδιογράφημα μπορεί να βοηθήσει
	Ακτινογραφία θώρακος	<ul style="list-style-type: none"> • Σχετική ένδειξη • Η απλή ακτινογραφία θώρακος είναι χρήσιμη σαν αρχική εξέταση στην απεικόνιση βαλβιδικών αποπιτανώσεων, μεγαλοκαρδίας και πνευμονικής αγγειακής συμφόρησης ή πνευμονικού οιδήματος

Κλινικό ερώτημα - νόσος	Απεικονιστική εξέταση	Σχόλια
	Μαγνητική τομογραφία	<ul style="list-style-type: none"> • Ενδειξη σέ ορισμένες περιπτώσεις • Η ΜΤ είναι συμπληρωματική του υπερηχοκαρδιογραφήματος, όταν δεν υπάρχει ικανοποιητικό ακουστικό παράθυρο και δεν είναι επιθυμητή η χρήση διοισοφαγικού υπερηχοκαρδιογραφήματος. Είναι επίσης χρήσιμη, όταν τά αποτελέσματα του υπερηχοκαρδιογραφήματος και του καθετηριασμού δε συμφωνούν. Η μαγνητική τομογραφία είναι χρήσιμη στην εκτίμηση της σοβαρότητας της βαλβιδικής ανεπάρκειας και στην ποσοτικοποίηση των επιπτώσεων των βαλβιδικών παθήσεων στους όγκους των κοιλιών, τη λειτουργικότητα και της μυοκαρδιακή μάζα. Οι περισσότερες προσθετικές βαλβίδες είναι συμβατές με τη ΜΤ, εκτός αν έχουν εκτεταμένη σχάση της ραφής των και διατρέχουν σοβαρά τον κίνδυνο αποσπάσεως ή έχουν ήδη αποσπαστεί από τη θέση τους
	Αξονική τομογραφία	<ul style="list-style-type: none"> • Ενδειξη σέ ορισμένες περιπτώσεις • Η ΑΤ με ηλεκτροκαρδιογραφικό συγχρονισμό (gated CT) δύναται να εκτιμήσει την επιφάνεια της αορτικής βαλβιδικής στένωσης σε ασθενείς με υποψία στενώσεως της αορτικής βαλβίδας. Έχει δειχθεί επίσης ότι η αποτίμηση της αορτικής βαλβίδος συσχετίζεται με τη σοβαρότητα της στενώσεως επί εκφυλιστικής βαλβιδικής νόσου

I
II
III
IV
V
VI
VII
VIII
IX
X

Κλινικό ερώτημα - νόσος	Απεικονιστική εξέταση	Σχόλια
Υποψία καρδιακής κάμψης και / ή μυοκαρδίτιδας	Υπερηχογράφημα καρδιάς	<ul style="list-style-type: none"> • Ενδειξη σε ορισμένες περιπτώσεις • Η υπερηχοκαρδιογραφία είναι η εξέταση πρώτης γραμμής στην εδραίωση της διάγνωσης και στην πιθανολόγηση της αιτίας της καρδιακής ανεπάρκειας/ μυοκαρδιοπάθειας. Η διενέργεια δυναμικής εξέτασης με χαμηλή δόση δοβουταμίνης μπορεί να χρησιμοποιηθεί για την ανίχνευση παρουσίας χειμάζοντος μυοκαρδίου (μυοκάρδιο σε χειμερία νάρκη-hibernation) σε περιπτώσεις υποψίας ισχαιμικής μυοκαρδιοπάθειας
	Ακτινογραφία θώρακος	<ul style="list-style-type: none"> • Ενδειξη σε ορισμένες περιπτώσεις • Η απλή ακτινογραφία θώρακος είναι μια χρήσιμη εξέταση για την εκτίμηση του μεγέθους της καρδιάς, της όποιας πνευμονικής συμφόρησης και της συνοδού πνευμονικής νόσου. Η φυσιολογική ακτινογραφία θώρακος δεν απο κλείει την καρδιακή κάμψη. Και η ακτινογραφία θώρακος αποτελεί μια χρήσιμη αρχική εξέταση

Κλινικό ερώτημα - νόσος	Απεικονιστική εξέταση	Σχόλια
	Πυρηνική ιατρική (σπινθηρογράφημα)	<ul style="list-style-type: none"> • Ενδειξη σέ ορισμένες περιπτώσεις • Η ραδιοϊσοτοπική αγγειογραφία ή οι συγχρονισμένες με το ηλεκτροκαρδιογράφημα τεχνικές του SPECT ηρεμίας με ραδιοφάρμακα του ^{99m}Tc μπορούν να προσδιορίσουν ποσοτικά το κλάσμα εξωθήσεως. Δίνουν παραπλήσιες πληροφορίες με το ΜΣ για τέτοιες περιπτώσεις αλλά μπορεί να έχουν περιορισμούς κάτω από ορισμένες περιπτώσεις. Τεχνικές αιμάτωσης ηρεμίας με ραδιοφάρμακα του ^{99m}Tc και τη χρήση νιτρωδών και τεχνικές ανακατανομής ηρεμίας με ^{201}Tl χρησιμοποιούνται για την εκτίμηση της χειμερίας νάρκης του μυοκαρδίου. Όπου είναι διαθέσιμο, το FDG-PET για το μεταβολισμό με αμμωνία για την αιμάτωση μπορεί επίσης να χρησιμοποιηθεί για την ανάδειξη τού χειμάζοντος μυοκαρδίου

I

II

III

IV

V

VI

VII

VIII

IX

X

Κλινικό ερώτημα - νόσος	Απεικονιστική εξέταση	Σχόλια
	Μαγνητική τομογραφία	<ul style="list-style-type: none"> • Ενδειξη σέ ορισμένες περιπτώσεις • Η μαγνητική τομογραφία είναι εξέταση συμπληρωματική της υπερηχοκαρδιογραφίας στις περισσότερες των περιπτώσεων, αλλά υπερέχει στην ποσοτική εκτίμηση των κοιλιακών όγκων, τόν υπολογισμό τού κλάσματος εξώθησης και τής μυοκαρδιακής μάζας καθώς και στην διαφοροδιάγνωση μεταξύ ισχαιμικής και μη ισχαιμικής μυοκαρδιοπάθειας. Είναι χρήσιμη στην αιτιολογική διάγνωση νόσων όπως η αμυλοείδωση, νόσοι εναποθέσεως σιδήρου και η σαρκοείδωση. Η ΜΤ έχει γίνει η αποδεκτή τεχνική στην εκτίμηση του χειμάζοντος μυοκαρδίου, όταν συνδυάζεται με καθυστερημένη ενίσχυση και / ή δυναμική εξέταση με χαμηλή δόση δοβουταμίνης. Είναι η εξέταση εκλογής για την ανάδειξη μυοκαρδίτιδος. Η τεχνική που θα χρησιμοποιηθεί για την ανάδειξη του χειμάζοντος μυοκαρδίου θα εξαρτηθεί από την διαθεσιμότητα της και την εμπειρία

Κλινικό ερώτημα - νόσος	Απεικονιστική εξέταση	Σχόλια
	Αξονική τομογραφία	<ul style="list-style-type: none"> • Ενδειξη σε ορισμένες περιπτώσεις • Η αξονική τομογραφία με ΗΚΓ συγχρονισμό μπορεί να χρησιμοποιηθεί στην ποσοτικοποίηση της λειτουργικότητας των κοιλιών κατά την ίδια εξέταση που διενεργείται για την εκτίμηση των στεφανιαίων αρτηριών. Υπάρχουν αυξανόμενες ενδείξεις ότι τα αποτελέσματα αυτής της τεχνικής σχετίζονται στενά με την 3D υπερηχογραφία, τό ΜΣ και τό συγχρονιζόμενο (gated) με ΗΚΓ SPECT. Ο καθορισμός τού ρόλου αυτής της εξέτασης στην εκτίμηση των διαφόρων μυοκαρδιοπαθειών είναι υπό εξέλιξη
Συγγενείς καρδιοπάθειες (Αλγόριθμος 38)	Υπερηχογράφημα καρδιάς	<ul style="list-style-type: none"> • Ενδεδειγμένη εξέταση • Εξέταση εκλογής για τη διάγνωση και εκτίμηση της παθώσεως. Συμπληρωματικά μπορεί να χρειασθεί πολυτομική απεικόνιση (ΜΣ ή ΑΤ)
	Ακτινογραφία θώρακος	<ul style="list-style-type: none"> • Σχετική ένδειξη • Χρήσιμη <ol style="list-style-type: none"> 1. για μία πρώτη διαγνωστική προσέγγιση 2. στην εκτίμηση της καρδιοπνευμονικής αγγείωσης και της θέσης της καρδιάς και των σπλάχνων
	Στεφανιογραφία-Καθετηριασμός	<ul style="list-style-type: none"> • Σχετική ένδειξη • Χρήσιμη όταν ο συνδυασμός υπερηχοτομογραφίας και πολυτομικής (ΜΤ-ΑΤ) απεικόνισης δεν είναι διαθέσιμος
	Αξονική τομογραφία θώρακος	<ul style="list-style-type: none"> • Σχετική ένδειξη • Καθορισμός σύμπλοκης ανατομικής μορφολογίας και ανατομίας αορτής, πνευμονικών και στεφανιαίων • Περιορισμένες λειτουργικές πληροφορίες

I

II

III

IV

V

VI

VII

VIII

IX

X

Κλινικό ερώτημα - νόσος	Απεικονιστική εξέταση	Σχόλια
	Μαγνητική τομογραφία καρδιάς	<ul style="list-style-type: none"> • Σχετική ένδειξη κατά τον πρώτο διαγνωστικό έλεγχο • Ενδεδειγμένη εξέταση κατά την παρακολούθηση • Εναλλακτική λύση στο υπερηχογράφημα, ιδίως σε υποψία αγγειακών δακτυλίων ή σύμπλοκης ανατομικής μορφολογίας
Ασυμπτωματικοί ασθενείς αυξημένου κινδύνου για καρδιαγγειακή νόσο	Αξονική τομογραφία (εκτίμηση φορτίου ασβεστίου)	<ul style="list-style-type: none"> • Ενδεδειγμένη εξέταση • Χρήσιμη για την εκτίμηση ασθενών ασαφούς ή ενδιάμεσου κινδύνου καθώς μπορεί να οδηγήσει σε τροποποίηση της φαρμακευτικής αγωγής
	Υπερηχογράφημα καρωτίδων (εκτίμηση ενδοθηλίου)	<ul style="list-style-type: none"> • Σχετική ένδειξη
Ανεύρυσμα κοιλιακής αορτής	Αξονική τομογραφία	<ul style="list-style-type: none"> • Ενδεδειγμένη εξέταση • Προεπεμβατικά και κατά την παρακολούθηση μετά από τοποθέτηση ενδοαυλικού μοσχεύματος
	Υπερηχογράφημα	<ul style="list-style-type: none"> • Ενδεδειγμένη εξέταση • Χρησιμοποιείται κυρίως κατά την παρακολούθηση, όταν δεν έχει προηγηθεί διορθωτική επέμβαση είτε χειρουργική είτε διαδερμική
Εν τω βάθει θρόμβωση	Υπερηχογράφημα (έγχρωμο Doppler)	<ul style="list-style-type: none"> • Ενδεδειγμένη εξέταση • Μεγαλύτερη ακρίβεια της μεθόδου στα κεντρικά στελέχη των φλεβών, συγκριτικά με τα περιφερικότερα
	Φλεβογραφία	<ul style="list-style-type: none"> • Ενδειξη σε επιλεγμένες περιπτώσεις
Ισχαιμία άκρου	Διαδερμική αγγειογραφία	<ul style="list-style-type: none"> • Ενδεδειγμένη εξέταση

Κλινικό ερώτημα - νόσος	Απεικονιστική εξέταση	Σχόλια
	Μη επεμβατική Αγγειογραφία (Πολυτομική αξονική ή μαγνητική)	<ul style="list-style-type: none"> Χρήση της μεθόδου συμπληρωματικά με αξονική και/ή μαγνητική τομογραφία, εξαρτάται από την περαιτέρω αντιμετώπιση του ασθενούς (χειρουργική ή διαδερμική αγγειοπλαστική)
Ατυπο, μη προκάρδιο άλγος	Ακτινογραφία θώρακος	<ul style="list-style-type: none"> Δεν ενδείκνυται κατ'αρχήν Νοσολογικές οντότητες μπορεί να έχουν φυσιολογική ακτινογραφία θώρακος Χρησιμοποιείται κυρίως για λόγους επιβεβαίωσης
Προγράμματα παρακολουθήσεως του πληθυσμού	Ακτινογραφία θώρακος	<ul style="list-style-type: none"> Ενδείκνυται σε ορισμένες περιπτώσεις, όπως σε μετανάστες υψηλού κινδύνου για πνευμονικό νόσημα, χωρίς πρόσφατη ακτινογραφία θώρακος
Προεχειρηπτικώς	Ακτινογραφία θώρακος	<ul style="list-style-type: none"> Ενδείκνυται σε ορισμένες περιπτώσεις 1. Προ καρδιοθωρακοχειρουργικής επεμβάσεως 2. Σε άτομα >60 ετών με γνωστή καρδιοαναπνευστική νόσο
Λοίμωξη ανώτερου αναπνευστικού	Ακτινογραφία θώρακος	<ul style="list-style-type: none"> Δεν ενδείκνυται Δεν υπάρχει απόδειξη ότι συνεισφέρει στην πληρέστερη αντιμετώπιση της λοίμωξης του ανώτερου αναπνευστικού
Κρίση άσθματος	Ακτινογραφία θώρακος	<ul style="list-style-type: none"> Ενδείκνυται σε ορισμένες περιπτώσεις 1. Σε καταστάσεις που απειλούν τη ζωή 2. Όταν δεν υπάρχει ανταπόκριση στη θεραπεία
Κρίση χρόνιας περιοριστικής πνευμονοπάθειας	Ακτινογραφία θώρακος	<ul style="list-style-type: none"> Ενδείκνυται σε ορισμένες περιπτώσεις, όπως κατά την επείγουσα εισαγωγή σε νοσοκομείο

I

II

III

IV

V

VI

VII

VIII

IX

X

Γενικά σχόλια

Σύμφωνα με τις συστάσεις της ομάδας ερευνητών της μελέτης RIOPEP II (2006), πριν την έναρξη του απεικονιστικού ελέγχου για ΠΕ, θα πρέπει να γίνεται μια συστηματική και αντικειμενική κλινική εκτίμηση του σχετικού κινδύνου.

Αν η κλινική πιθανότητα για ΠΕ εκτιμάται ως χαμηλή ή ενδιάμεση, συνιστάται εξέταση D-Dimer με τεχνική υψηλής ευαισθησίας (ELISA). Στην περίπτωση που η εξέταση D-Dimer είναι φυσιολογική, θεωρείται ότι σε αυτές τις ομάδες ασθενών μπορεί πρακτικά να αποκλειστεί η ΠΕ και να μη χρειαστεί απεικονιστικός έλεγχος. Επιλεκτικά, μπορεί να γίνει υπερηχογράφημα (ΥΓ) φλεβών ή Μαγνητική (ΜΤ) Φλεβογραφία κάτω άκρων, σε ασθενείς με ενδιάμεση κλινική πιθανότητα για ΠΕ και φυσιολογική εξέταση D-Dimer (ELISA). Αν η εξέταση D-Dimer (ELISA) είναι παθολογική, καθώς και σε κάθε περίπτωση ασθενούς με υψηλή κλινική πιθανότητα για ΠΕ, συνιστάται παραπέρα απεικονιστικός έλεγχος, με εξέταση εκλογής την CT Αγγειογραφία (CTA).

Όσον αφορά στο ζήτημα του περιορισμού της ακτινοβολήσης σε εγκύους με υποψία ΠΕ, προτείνεται να αρχίζει ο απεικονιστικός έλεγχος με ΥΓ φλεβών κάτω άκρων. Αν το ΥΓ είναι θετικό για εν τω βάθει φλεβοθρόμβωση, ενδεχομένως να κριθεί ότι δεν είναι αναγκαίος παραπέρα έλεγχος. Στην περίπτωση που το ΥΓ αποβεί αρνητικό, η επόμενη εξέταση μπορεί να είναι η CTA ή το Σπινθηρογράφημα (δεν υπάρχουν σαφή δεδομένα σχετικά με το ποια εξέταση συνοδεύεται από χαμηλότερη ακτινική επιβάρυνση του εμβρύου)

Κλινικό ερώτημα - νόσος	Απεικονιστική εξέταση	Σχόλια
Υψηλή δυσφαγία	Ακτινολογικός έλεγχος με κατάποση βαρίου	<ul style="list-style-type: none"> • Ενδεικτική εξέταση • Ο έλεγχος των κινητικών διαταραχών θα πρέπει να γίνεται με τον ασθενή σε ύπτια ή/και σε πρηνή θέση
	Ακτινοσκόπηση	<ul style="list-style-type: none"> • Είναι απαραίτητη η καταγραφή σε βίντεο της λειτουργίας κατάποσης
Χαμηλή δυσφαγία	Ακτινολογικός έλεγχος με κατάποση βαρίου	<ul style="list-style-type: none"> • Ενδείκνυται σε ορισμένες περιπτώσεις • Η ενδοσκόπηση θεωρείται μέθοδος πρώτης επιλογής σε ασθενείς >40 ετών με προοδευτικά επιδεινούμενη δυσφαγία
	Πυρηνική ιατρική	<ul style="list-style-type: none"> • Η μελέτη του χρόνου διάβασης με ραδιοϊσότοπα ενδείκνυται σαν εναλλακτική μη επεμβατική μέθοδος μελέτης της κινητικότητας του οισοφάγου
Αίσθημα οπισθοστερνικού καύσου (πιθανή διαφραγματοκλήση ή γαστροοισοφαγική παλινδρόμηση)	Ακτινολογικός έλεγχος με κατάποση βαρίου/βαριούχο γέυμα	<ul style="list-style-type: none"> • Ενδείκνυται σε ορισμένες περιπτώσεις • Η ενδοσκόπηση είναι μέθοδος πρώτης επιλογής για τη διάγνωση οισοφαγίτιδας από παλινδρόμηση και πιθανής μεταπλασίας • Η μελέτη με βάριο προεγχειρητικά, δεν μπορεί πάντα με αξιοπιστία να προβλέψει την μετεγχειρητικά δυσφαγία

I

II

III

IV

V

VI

VII

VIII

IX

X

Κλινικό ερώτημα - νόσος	Απεικονιστική εξέταση	Σχόλια
Δυσπεψία	Ακτινολογικός έλεγχος με κατάποση βαρίου	<ul style="list-style-type: none"> • Ενδείκνυται σε ορισμένες περιπτώσεις • Η ενδοσκόπηση θεωρείται μέθοδος πρώτης επιλογής και θα πρέπει να γίνεται σε ασθενείς >55 ετών με εμμένουσα και ανεξήγητη δυσπεψία • Η ενδοσκόπηση θεωρείται επείγουσα όταν η δυσπεψία συνοδεύεται από αιμορραγία, απώλεια βάρους, δυσκαταποσία, επεισόδια εμέτων, σιδηροπενική αναιμία και μάζα επιγαστρίου • Το βαριούχο γέυμα ενδείκνυται στις περιπτώσεις που η ενδοσκόπηση αποτύχει, δεν είναι δυνατό να γίνει, ή είναι αρνητική
	Υπερηχογράφημα	<ul style="list-style-type: none"> • Σχετική ένδειξη • Πρέπει να γίνεται για τη μελέτη χολολιθίασης σε ασθενείς μεγάλης ηλικίας όταν η ενδοσκόπηση και η μελέτη με βάριο είναι αρνητικές
Υποψία διάτρησης οισοφάγου (Αλγόριθμος 39)	Ακτινογραφία θώρακος	<ul style="list-style-type: none"> • Σχετική ένδειξη • Είναι παθολογική στο 80% των περιπτώσεων • Το πνευμομεσοθωράκιο είναι εμφανές μόνο στο 60% των περιπτώσεων
	Κατάποση σκιαγραφικής ουσίας	<ul style="list-style-type: none"> • Ενδεδειγμένη εξέταση • Ασφαλές σκεύασμα θεωρείται ένα μη-ιονικό ιωδιούχο σκιαγραφικό • Η μη ανάδειξη διαφυγής επιβάλλει την άμεση διενέργεια Αξονικής Τομογραφίας
	Αξονική τομογραφία	<ul style="list-style-type: none"> • Ένδειξη σε ορισμένες περιπτώσεις • Έχει μεγάλη ευαισθησία για την ανάδειξη της διάτρησης και την ανίχνευση επιπλοκών από το μεσοθωράκιο και τον υπεζωκότα

Κλινικό ερώτημα - νόσος	Απεικονιστική εξέταση	Σχόλια
Μετεγχειρητικός έλεγχος ανωτέρου πεπτικού (δυσπεπτικά συμπτώματα)	Ακτινολογικός έλεγχος με βάριο	<ul style="list-style-type: none"> • Ενδείκνυται σε ορισμένες περιπτώσεις • Η ενδοσκόπηση είναι μέθοδος πρώτης επιλογής για τη διάγνωση γαστρίτιδος, εξέλκωσης, δυσπλασίας, υποτροπής του νεοπλάσματος κ.λπ.
Διάγνωση καρκίνου του οισοφάγου	Ακτινολογικός έλεγχος με βάριο	<ul style="list-style-type: none"> • Ενδείκνυται σε ορισμένες περιπτώσεις • Παρά το ότι η ενδοσκόπηση είναι μέθοδος πρώτης επιλογής για τη διάγνωση, οι ακτινολογικές μέθοδοι μπορεί να είναι υποβοηθητικές
Σταδιοποίηση καρκίνου του οισοφάγου (Αλγόριθμος 40)	Αξονική τομογραφία	<ul style="list-style-type: none"> • Ενδείκνυται για την σταδιοποίηση ασθενών με προχωρημένη νόσο, για τον καθορισμό χειρουργσιμότητας του νεοπλάσματος και για την επιλογή άλλης παρηγορητικής ή επικουρικής θεραπείας
	Ενδοσκοπικό υπερηχογράφημα	<ul style="list-style-type: none"> • Ενδείκνυται για την τοπική σταδιοποίηση και την ανίχνευση περιφερικών λεμφαδένων σε ασθενείς με εξαιρεσιμη νόσο όταν έχουν αποκλεισθεί οι απομακρυσμένες μεταστάσεις
	Ποζιτρονική τομογραφία (PET-CT)	<ul style="list-style-type: none"> • Ενδείκνυται για την επανασταδιοποίηση, την ανίχνευση υπολειμματικού όγκου ή υποτροπής μετά το χειρουργείο και τον έλεγχο ανταπόκρισης του ασθενούς στη χημειοθεραπεία ή/και την ακτινοθεραπεία • Θεωρείται μέθοδος μεγαλύτερης ευαισθησίας από την Αξονική τομογραφία για την ανάδειξη απομακρυσμένων μεταστάσεων

I

II

III

IV

V

VI

VII

VIII

IX

X

Κλινικό ερώτημα - νόσος	Απεικονιστική εξέταση	Σχόλια
Διάγνωση καρκίνου του παγκρέατος (Αλγόριθμος 41)	Υπερηχογράφημα	<ul style="list-style-type: none"> • Σχετική ένδειξη • Χρησιμοποιείται κυρίως στους λεπτούς ασθενείς, αναλόγως και της διαθεσιμότητας των άλλων μεθόδων
	Αξονική τομογραφία	<ul style="list-style-type: none"> • Μέθοδος πρώτης επιλογής- απόλυτη ένδειξη
	Μαγνητική τομογραφία και Μαγνητική χολαγγοπαγκρεατογραφία (MRCP)	<ul style="list-style-type: none"> • Ένδειξη σε ορισμένες περιπτώσεις • Χρησιμοποιείται συμπληρωματικά για την επίλυση διαφοροδιαγνωστικών προβλημάτων που έχουν προκύψει από τις άλλες μεθόδους
	Ενδοσκοπικό υπερηχογράφημα	<ul style="list-style-type: none"> • Ένδειξη σε ορισμένες περιπτώσεις • Για την ανίχνευση πολύ μικρών νεοπλασμάτων και τη διενέργεια καθοδηγούμενης βιοψίας
Σταδιοποίηση καρκίνου του παγκρέατος (Αλγόριθμος 41)	Υπερηχογράφημα	<ul style="list-style-type: none"> • Μπορεί να χρησιμοποιηθεί για την διάγνωση πιθανών ηπατικών μεταστάσεων – σχετική ένδειξη
	Αξονική τομογραφία	<ul style="list-style-type: none"> • Μέθοδος πρώτης επιλογής – απόλυτη ένδειξη για τη σταδιοποίηση και τον καθορισμό χειρουργησιμότητας
	Μαγνητική τομογραφία	<ul style="list-style-type: none"> • Ένδειξη σε ορισμένες περιπτώσεις • Χρησιμοποιείται συμπληρωματικά της Αξονικής τομογραφίας εάν υπάρχουν αμφιβολίες και ερωτήματα που δεν έχουν απαντηθεί
	Ποζιτρονική τομογραφία (PET-CT)	<ul style="list-style-type: none"> • Ένδειξη σε ορισμένες περιπτώσεις • Σε περιπτώσεις αμφιβολίας για την ύπαρξη απομακρυσμένων μεταστάσεων όταν ο ασθενής πρόκειται να χειρουργηθεί
	Ενδοσκοπικό υπερηχογράφημα	<ul style="list-style-type: none"> • Ένδειξη σε ορισμένες περιπτώσεις • Για τη διενέργεια καθοδηγούμενης βιοψίας σε νεοπλασμάτα που έχουν κριθεί ανεγχείρητα

Κλινικό ερώτημα - νόσος	Απεικονιστική εξέταση	Σχόλια
Οξεία αιμορραγία πεπτικού (αιματέμεση-μέλαινα) (Αλγόριθμος 42)	Ενδοσκόπηση	• Μέθοδος πρώτης επιλογής – απόλυτη ένδειξη
	Υπερηχογράφημα	• Ενδείκνυται μόνο για την ανίχνευση σημείων χρόνιας ηπατοπάθειας
	Αξονική τομογραφία και Αξονική αγγειογραφία	• Ένδειξη σε ορισμένες περιπτώσεις • Χρησιμοποιείται σαν ειδική μέθοδος για την πιστοποίηση της θέσης της αιμορραγίας πριν την κλασική-ψηφιακή αγγειογραφία
	Ψηφιακή αγγειογραφία	• Ένδειξη σε ορισμένες περιπτώσεις • Χρησιμοποιείται σε περιπτώσεις μεγάλης και ανεξέλεγκτης αιμορραγίας είτε για την ακριβέστερη καθοδήγηση του χειρουργού ή για τη διενέργεια θεραπευτικού εμβολισμού
Χρόνια ή υποτροπιάζουσα απώλεια αίματος από το έντερο (Αλγόριθμος 43)	Σπινθηρογράφημα με σεσημασμένα ερυθρά	• Ένδειξη σε ορισμένες περιπτώσεις • Περισσότερο χρήσιμη στη διαλείπουσα αιμορραγία μετά τον ενδοσκοπικό έλεγχο
	Βαριούχο γέυμα - βαριούχος υποκλυσμός	• Σχετική ένδειξη • Μέθοδος πρώτης επιλογής είναι η ενδοσκόπηση. Όταν αυτή είναι αρνητική ή δεν μπορεί να γίνει χρησιμοποιούνται οι ακτινολογικές εξετάσεις με βάριο
	Εντερόκλυση	• Ένδειξη σε ορισμένες περιπτώσεις • Ενδείκνυται για την ανίχνευση μικρών αλλοιώσεων του εντέρου • Μπορεί να χρησιμοποιηθεί εναλλακτικά ή συμπληρωματικά της ενδοσκοπικής εντερικής κάψουλας
	Αξονική τομογραφία και Αξονική αγγειογραφία	• Ένδειξη σε ορισμένες περιπτώσεις • Η Αξονική τομογραφία χρησιμοποιείται κυρίως για την διάγνωση όγκων που ενδέχεται να αιμορραγούν, ενώ η αγγειογραφία στην διερεύνηση πιθανών αγγειοδυσπλασιών

I

II

III

IV

V

VI

VII

VIII

IX

X

Κλινικό ερώτημα - νόσος	Απεικονιστική εξέταση	Σχόλια
	Ψηφιακή αγγειογραφία	<ul style="list-style-type: none"> • Ένδειξη σε ορισμένες περιπτώσεις • Χρησιμοποιείται σε περιπτώσεις διερεύνησης αγγειοδυσπλασίας ή νεοαγγείωσης όγκου
	Σπινθηρογράφημα με σεσημασμένα ερυθρά	<ul style="list-style-type: none"> • Ένδειξη σε ορισμένες περιπτώσεις • Χρησιμοποιείται όταν όλες οι άλλες εξετάσεις είναι αρνητικές
Ψηλαφητή μάζα κοιλίας	Υπερηχογράφημα	<ul style="list-style-type: none"> • Αρχική μέθοδος εξέτασης- ενδειγμένη εξέταση • Συνήθως επιλύει το πρόβλημα
	Αξονική τομογραφία	<ul style="list-style-type: none"> • Ένδειξη σε ορισμένες περιπτώσεις • Ενδείκνυται για την περαιτέρω διερεύνηση και την πλήρη αξιολόγηση της έκτασης της νόσου πριν αποφασιστεί η θεραπεία
	Απλή ακτινογραφία κοιλίας	<ul style="list-style-type: none"> • Δεν ενδείκνυται • Πολύ σπάνια παρέχει χρήσιμες πληροφορίες
Ενδοκοιλιακή σήψη – εμπύρετο αγνώστου αιτιολογίας (Αλγόριθμος 44)	Υπερηχογράφημα	<ul style="list-style-type: none"> • Αρχική μέθοδος εξέτασης – ενδειγμένη εξέταση • Συνήθως επιλύει το πρόβλημα ιδιαίτερα όταν υπάρχουν τοπικά σημεία φλεγμονής • Ιδιαίτερα αξιόπιστη μέθοδος για την υποδιαφραγματική και υπηπατική περιοχή, καθώς και για την πύελο
	Αξονική τομογραφία	<ul style="list-style-type: none"> • Είναι η καλύτερη εξέταση – απόλυτη ένδειξη • Διαγιγνώσκει ή αποκλείει όγκους και φλεγμονές • Χρησιμεύει στην καθοδηγούμενη βιοψία λεμφαδένων και την παροχέτευση ενδοκοιλιακών συλλογών όταν είναι δύσκολο να παροχετευθούν με υπερηχογράφημα

Κλινικό ερώτημα - νόσος	Απεικονιστική εξέταση	Σχόλια
	Σπινθηρογράφημα με σεσημασμένα λευκά ή PET	<ul style="list-style-type: none"> • Ένδειξη σε ορισμένες περιπτώσεις όταν οι άλλες εξετάσεις είναι αρνητικές • Χρήσιμα όταν δεν υπάρχουν τοπικά σημεία φλεγμονής, καθώς και στη χρόνια μετεγχειρητική σήψη
Ίκτερος (Αλγόριθμος 45)	Υπερηχογράφημα	<ul style="list-style-type: none"> • Ενδεδειγμένη εξέταση • Χρησιμοποιείται σαν αρχική εξέταση για τη διαφορική διάγνωση αποφρακτικού και μη αποφρακτικού ικτέρου • Σε περίπτωση αποφρακτικού ικτέρου η επόμενη απεικονιστική μέθοδος εξαρτάται από την ύπαρξη λιθίασης, από το ύψος της απόφραξης και την κλινική κατάσταση του ασθενούς
	Αξονική τομογραφία	<ul style="list-style-type: none"> • Σχετική ένδειξη • Είναι συνήθως η επόμενη μέθοδος για την περαιτέρω διερεύνηση αποφρακτικού ικτέρου ιδιαίτερα αν η απόφραξη εντοπίζεται κάτω από τις ηπατικές πύλες • Μπορεί να διαγνώσει και να σταδιοποιήσει τα νεοπλάσματα των χοληφόρων και του παγκρέατος

I

II

III

IV

V

VI

VII

VIII

IX

X

Κλινικό ερώτημα - νόσος	Απεικονιστική εξέταση	Σχόλια
	Μαγνητική τομογραφία Μαγνητική χολαγγειοπαγκρεατογραφία (MRCP)	<ul style="list-style-type: none"> • Ένδειξη σε ορισμένες περιπτώσεις • Είναι η μέθοδος εκλογής για αποφράξεις στο επίπεδο των ηπατικών πυλών • Μπορεί να δώσει πολύ χρήσιμες πληροφορίες για τη σταδιοποίηση και τον καθορισμό της χειρουργησιμότητας νεοπλασμάτων των ηπατικών πυλών ή να θέσει την ένδειξη διενέργειας επεμβατικών διαδερμικών τεχνικών • Εάν στο υπερηχογράφημα υπάρχει λιθίαση της χοληδόχου κύστεως αλλά όχι σαφής χοληδοχολιθίαση, η MRCP θα πρέπει να προηγείται της ERCP
	Ενδοσκοπική ανάστροφη χολαγγειοπαγκρεατογραφία (ERCP)	<ul style="list-style-type: none"> • Ένδειξη σε ορισμένες περιπτώσεις • Ενδείκνυται σε περιπτώσεις ανάδειξης λιθίασης του χοληδόχου πόρου στο υπερηχογράφημα για την πιστοποίηση και την αφαίρεση αυτών • Ενδείκνυται επίσης για τη λήψη υλικού για κυτταρολογική εξέταση σε περιπτώσεις ύποπτων στενώσεων του χοληδόχου πόρου, καθώς και για την τοποθέτηση stent σε ανεγχείρητα νεοπλάσματα
	Διαδερμική διηπατική χολαγγειογραφία	<ul style="list-style-type: none"> • Ένδειξη σε ορισμένες περιπτώσεις • Όταν η ERCP δεν είναι δυνατόν να γίνει, καθώς και για τη διενέργεια διαδερμικών θεραπειών (παροχέτευση χοληφόρων, τοποθέτηση stent)
	Ενδοσκοπικό υπερηχογράφημα	<ul style="list-style-type: none"> • Ένδειξη σε ορισμένες περιπτώσεις • Εξειδικευμένη εξέταση για τη διερεύνηση πολύ μικρών λίθων του χοληδόχου πόρου και τη μελέτη μικρών περιλυκηθικών νεοπλασμάτων, ενώ παρέχει και τη δυνατότητα βιοψίας

Κλινικό ερώτημα - νόσος	Απεικονιστική εξέταση	Σχόλια
Πιθανή χολοκυστοπάθεια ή σύνδρομο μετά χολοκυστεκτομή (Αλγόριθμος 46)	Υπερηχογράφημα	<ul style="list-style-type: none"> Μέθοδος πρώτης επιλογής – ενδειγμένη εξέταση για τη διάγνωση οξείας χολοκυστίτιδας και λίθων της χοληδόχου κύστεως Όχι ιδιαίτερα αποτελεσματικό για τη διάγνωση λιθάσης του χοληδόχου πόρου
	Αξονική τομογραφία	<ul style="list-style-type: none"> Ένδειξη σε ορισμένες περιπτώσεις Ενδείκνυται κυρίως για τη διάγνωση επιπλοκών της χολοκυστίτιδας καθώς και για τη μελέτη του τοιχώματος της χοληδόχου κύστεως και των νεοπλασμάτων αυτής Η Αξονική χολαγγειογραφία μπορεί να χρησιμοποιηθεί για τη μελέτη λίθων του χοληδόχου πόρου, σε περιπτώσεις όπου η MRCP δεν μπορεί να γίνει
	MRCP/ERCP	<ul style="list-style-type: none"> Ένδειξη σε ορισμένες περιπτώσεις Η MRCP χρησιμοποιείται για τη διερεύνηση παθήσεων του χοληδόχου πόρου Η ERCP δεν χρησιμοποιείται για διαγνωστικές, αλλά μόνο για θεραπευτικές εφαρμογές
	Ενδοσκοπικό υπερηχογράφημα	<ul style="list-style-type: none"> Ένδειξη σε ορισμένες περιπτώσεις Χρησιμοποιείται σε περιπτώσεις διερεύνησης χοληδοχολιθίασης εάν όλες οι άλλες μέθοδοι είναι αρνητικές
	Σπινθηρογράφημα (Tc99m-IDA)	<ul style="list-style-type: none"> Ένδειξη σε ορισμένες περιπτώσεις Εξέταση δεύτερης γραμμής, εάν το υπερηχογράφημα είναι αρνητικό ή μη διαγνωστικό, για τη διερεύνηση οξείας χολοκυστίτιδας, δυσκινησίας της χοληδόχου κύστεως, ή δυσλειτουργίας του σφιγκτήρα του Oddi

I

II

III

IV

V

VI

VII

VIII

IX

X

Κλινικό ερώτημα - νόσος	Απεικονιστική εξέταση	Σχόλια
Μετεγχειρητική διαφυγή χολής (Αλγόριθμος 47)	Υπερηχογράφημα	<ul style="list-style-type: none"> Μέθοδος πρώτης επιλογής – ενδειγμένη εξέταση για την ανάδειξη της θέσης και της έκτασης των συλλογών
	MRCP	<ul style="list-style-type: none"> Ένδειξη σε ορισμένες περιπτώσεις Η MRCP χρησιμοποιείται για τη διερεύνηση του χοληδόχου πόρου και την ανάδειξη πιθανής διαφυγής
	ERCP	<ul style="list-style-type: none"> Ένδειξη σε ορισμένες περιπτώσεις Η ERCP δεν χρησιμοποιείται για διαγνωστικές, αλλά μόνο για θεραπευτικές εφαρμογές
	Σπινθηρογράφημα (Tc99m-IDA)	<ul style="list-style-type: none"> Ένδειξη σε ορισμένες περιπτώσεις Με τη μέθοδο αυτή μπορεί να εντοπιστεί το σημείο της διαφυγής
Οξεία παγκρεατίτιδα	Απλή ακτινογραφία κοιλίας και ακτινογραφία θώρακος	<ul style="list-style-type: none"> Ένδειξη σε ορισμένες περιπτώσεις Ενδείκνυται μόνο στις περιπτώσεις εκείνες που η παγκρεατίτιδα εκδηλώνεται με συμπτώματα οξείας κοιλίας, για τον αποκλεισμό διάτρησης και εντερικής απόφραξης
	Αξονική τομογραφία	<ul style="list-style-type: none"> Είναι μέθοδος πρώτης επιλογής – απόλυτη ένδειξη σε σοβαρές περιπτώσεις οξείας παγκρεατίτιδας για τη διάγνωση πιθανών νεκρώσεων Σε αψώτερο χρόνο χρησιμοποιείται στη διάγνωση των επιπλοκών και την καθοδηγούμενη παρακέντηση πιθανών επιμολυσμένων νεκρωμάτων ή την παροχέτευση συλλογών
	Υπερηχογράφημα	<ul style="list-style-type: none"> Ένδειξη σε ορισμένες περιπτώσεις Ενδείκνυται μόνο για τη διάγνωση λιθιασικής παγκρεατίτιδας και την καθοδηγούμενη παροχέτευση συλλογών

Κλινικό ερώτημα - νόσος	Απεικονιστική εξέταση	Σχόλια
Χρόνια παγκρεατίτιδα (Αλγόριθμος 48)	Απλή ακτινογραφία κοιλίας	<ul style="list-style-type: none"> • Δεν έχει ιδιαίτερη ένδειξη • Μπορεί να αναδείξει μόνο τις παρεγχυματικές ασβεστώσεις και τους λίθους του πόρου
	Υπερηχογράφημα	<ul style="list-style-type: none"> • Σχετική ένδειξη • Μπορεί να είναι διαγνωστικό ιδιαίτερα σε λεπτούς ασθενείς
	Αξονική τομογραφία	<ul style="list-style-type: none"> • Ενδεδειγμένη εξέταση • Χρησιμοποιείται κυρίως για τη διερεύνηση μάζας σε έδαφος χρόνιας παγκρεατίτιδας
	Μαγνητική τομογραφία	<ul style="list-style-type: none"> • Ένδειξη σε ορισμένες περιπτώσεις • Χρησιμοποιείται συμπληρωματικά της αξονικής τομογραφίας κυρίως για τη διαφορική διάγνωση μάζας σε έδαφος χρόνιας παγκρεατίτιδας
	ERCP/MRCP	<ul style="list-style-type: none"> • Ένδειξη σε ορισμένες περιπτώσεις • Η MRCP επιβεβαιώνει τη νόσο αναδεικνύοντας τις χαρακτηριστικές αλλοιώσεις του παγκρεατικού πόρου • Η ERCP δεν πρέπει να χρησιμοποιείται εκτός εάν οι υπόλοιπες εξετάσεις είναι μη διαγνωστικές ή πρόκειται να γίνει κάποια θεραπευτική παρέμβαση
Πιθανό ισουλίνωμα παγκρέατος (Αλγόριθμος 49)	Ενδοσκοπικό υπερηχογράφημα	<ul style="list-style-type: none"> • Μέθοδος πρώτης επιλογής – απόλυτη ένδειξη για την ανάδειξη μικρών ισουλινωμάτων
	Αξονική τομογραφία	<ul style="list-style-type: none"> • Ενδεδειγμένη εξέταση • Χρησιμοποιείται για τη διάγνωση και τη σταδιοποίηση λειτουργικών και μη λειτουργικών όγκων

I

II

III

IV

V

VI

VII

VIII

IX

X

Κλινικό ερώτημα - νόσος	Απεικονιστική εξέταση	Σχόλια
	Μαγνητική τομογραφία	<ul style="list-style-type: none"> • Σχετική ένδειξη • Δεν υπερέχει της αξονικής τομογραφίας και μπορεί να χρησιμοποιηθεί εναλλακτικά ή συμπληρωματικά, ανάλογα με τη διαθεσιμότητα και την εμπειρία του κέντρου
	Σπινθηρογράφημα υποδοχέων σωματοστατίνης	<ul style="list-style-type: none"> • Ένδειξη σε ορισμένες περιπτώσεις • Χρησιμοποιείται κυρίως στη μεταστατική νόσο και σε υποψία πολλαπλών νευροενδοκρινών όγκων
Ελκοπάθεια: παρακολούθηση	Βαριούχο γεύμα	<ul style="list-style-type: none"> • Δεν ενδείκνυται
Υποψία αναστομωτικής διαφυγής μετά από πρόσφατο χειρουργείο ανώτερου πεπτικού	Ακτινοσκοπικός έλεγχος με χορήγηση πόσιμου υδατοδιαλυτού μη βαριούχου σκιαγραφικού/ Βαριούχο γεύμα.	<ul style="list-style-type: none"> • Ενδεδειγμένες εξετάσεις • Αν η κατάποση υδατοδιαλυτού σκιαγραφικού δεν αναδείξει διαφυγή στη θέση της αναστόμωσης και υπάρχει κλινική υποψία πρέπει να πραγματοποιηθεί βαριούχο γεύμα με προσοχή
	Αξονική τομογραφία	<ul style="list-style-type: none"> • Ενδεδειγμένη εξέταση • Μπορεί να αναδειχθούν η θέση της διαφυγής και πιθανές επιπλοκές (ενδοκοιλιακό απόστημα)
Οξύ κοιλιακό άλγος: υποψία διατρήσεως γαστρεντερικού σωλήνα ή απόφραξης -ειλεού	Ακτινογραφία κοιλίας	<ul style="list-style-type: none"> • Σχετική ένδειξη. Προτιμάται όταν δεν υπάρχει διαθέσιμος αξονικός τομογράφος. Περισσότερο ευαίσθητη στην διάγνωση ειλεού παρά διατρήσεως κοίλου σπλάγχνου
	Αξονική τομογραφία	<ul style="list-style-type: none"> • Απόλυτη ένδειξη
Οξεία απόφραξη λεπτού εντέρου (έχει αναδειχθεί με απλή ακτινογραφία κοιλίας) (Αλγόριθμος 50)	Διάβαση λεπτού εντέρου με σκιαγραφική ουσία από του στόματος	<ul style="list-style-type: none"> • Σχετική ένδειξη • Απλή ακτινογραφία 4-6 ώρες μετά από την χορήγηση 100ml πόσιμου σκιαγραφικού μπορεί να αξιολογηθεί για πρόγνωση βελτίωσης της κλινικής εικόνας χωρίς επέμβαση

Κλινικό ερώτημα - νόσος	Απεικονιστική εξέταση	Σχόλια
	Αξονική τομογραφία.	<ul style="list-style-type: none"> • Απόλυτη ένδειξη • Προτιμάται χωρίς πόσιμο σκιαγραφικό. Η αξονική τομογραφία επιβεβαιώνει την απόφραξη και αναδεικνύει το υψος του κωλύματος και συχνά την αιτία του. • Η αξονική εντερόκλυση μπορεί επίσης να χρησιμοποιηθεί επί κλινικής υποψίας ατελούς ειλεού και μη βοηθητικής απλής ακτινογραφίας
	Υπερηχογράφημα	<ul style="list-style-type: none"> • Ενδείκνυται σε ορισμένες περιπτώσεις όπου μπορεί να αναδείξει περισταλτισμό του εντέρου προκειμένου να διαφοροδιαγνωσθεί λειτουργικός από αποφρακτικό ειλεό. Να χρησιμοποιείται μόνο όταν δεν υπάρχει διαθέσιμος αξονικός τομογράφος
Διαλείπουσα απόφραξη λεπτού εντέρου (Αλγόριθμος 51)	Αξονική τομογραφία (περιλαμβάνεται και η αξονική εντερόκλυση)	<ul style="list-style-type: none"> • Απόλυτη ένδειξη • Αποτελεί τη μέθοδο εκλογής για τη διάγνωση της απόφραξης, της θέσης και συχνά της αιτίας του κωλύματος • Η αξονική εντερόκλυση έχει ακόμη μεγαλύτερη ευαισθησία, όμως δεν είναι παντού και άμεσα διαθέσιμη
	Διάβαση λεπτού εντέρου μετά από χορήγηση βαρίου	<ul style="list-style-type: none"> • Σχετική ένδειξη • Μπορεί να φανεί χρήσιμη ώστε να διαφοροδιαγνωστούν ασθενείς με χειρουργικό ή μη χειρουργικό πρόβλημα

I

II

III

IV

V

VI

VII

VIII

IX

X

Κλινικό ερώτημα - νόσος	Απεικονιστική εξέταση	Σχόλια
	Μαγνητική τομογραφία	<ul style="list-style-type: none"> • Σχετική ένδειξη • Η μαγνητική τομογραφία (και η μαγνητική εντερόκλιση) μπορούν να βοηθήσουν στην επίλυση του διαγνωστικού προβλήματος, έχουν το πλεονέκτημα της απουσίας ιοντίζουσας ακτινοβολίας όμως δεν είναι άμεσα και παντού διαθέσιμες και απαιτούν εξειδικευμένο προσωπικό
Υποψία παθολογίας λεπτού εντέρου (νόσος Crohn) (Αλγόριθμος 52)	Διάβαση λεπτού εντέρου μετά από βαριούχο γεύμα	<ul style="list-style-type: none"> • Σχετική ένδειξη • Όταν δεν είναι δυνατή η πραγματοποίηση εντερόκλισης ή αξονικής εντερογραφίας / εντερόκλισης
	Εντερόκλιση	<ul style="list-style-type: none"> • Ενδεδειγμένη εξέταση • Οι εξετάσεις με χορήγηση Βαρίου προοδευτικά αντικαθίστανται από την αξονική τομογραφία στους ενήλικες και το υπερηχογράφημα σε παιδιά και νεαρές γυναίκες ή ακόμη και από τη μαγνητική τομογραφία
	Αξονική εντερόκλιση ή εντερογραφία	<ul style="list-style-type: none"> • Απόλυτη ένδειξη • Αποτελεί εξειδικευμένη εξέταση που απαιτεί εξοπλισμό και εκπαιδευμένο προσωπικό • Είναι όμως η εξέταση εκλογής για την απεικονιστική σταδιοποίηση της νόσου Crohn
	Μαγνητική τομογραφία	<ul style="list-style-type: none"> • Ενδείκνυται σε ορισμένες περιπτώσεις • Συνιστάται σε νεαρούς ασθενείς και κυρίως στην παρακολούθησή τους προκειμένου να αποφευχθεί έκθεσή τους σε ακτινοβολία. Απαιτεί ειδικό εξοπλισμό και εξειδικευμένο προσωπικό

Κλινικό ερώτημα - νόσος	Απεικονιστική εξέταση	Σχόλια
	Πυρηνική ιατρική (με-λέτη λευκοκυττάρων)	<ul style="list-style-type: none"> • Σχετική ένδειξη • Το σπινθηρογράφημα με σεσημασμένα λευκοκύτταρα αναδεικνύει την ενεργότητα και την έκταση της νόσου και συχνά μπορεί να συμπληρώσει τις εξετάσεις με βάριο
Αλλαγή των εντερικών συνθηκών με ή χωρίς αιμορραγία από το ορθό, για 6 εβδομάδες: Πιθανή νεοπλασία παχέος εντέρου	Βαριούχος υποκλυσμός	• Ενδεδειγμένη εξέταση
	Αξονική τομογραφία (και αξονική κολονοσκόπηση)	<ul style="list-style-type: none"> • Ενδεδειγμένη εξέταση • Πλεονεκτεί του βαριούχου υποκλυσμού διότι συγχρόνως αναδεικνύει και εξωεντερικές βλάβες ενώ σε περίπτωση διαγνώσεως νεοπλασίας πραγματοποιείται με την ίδια εξέταση και η σταδιοποίηση του ασθενούς • Η αξονική κολονοσκόπηση απαιτεί ειδικό εξοπλισμό και εξειδικευμένο προσωπικό
Οξεία απόφραξη παχέος εντέρου (Αλγόριθμος 53)	Ακτινογραφία κοιλίας	<ul style="list-style-type: none"> • Ενδεδειγμένη εξέταση • Είναι περιττή όταν σίγουρα θα πραγματοποιηθεί πολυτομική αξονική τομογραφία
	Βαριούχος υποκλυσμός	• Σχετική ένδειξη. Η διαθεσιμότητα της μεθόδου έχει σημαντικά περιοριστεί. Μπορεί όμως όταν είναι διαθέσιμη να χρησιμοποιείται και ειδικά εφόσον δεν υπάρχει άμεσα διαθέσιμη αξονική τομογραφία
	Αξονική τομογραφία	• Απόλυτη ένδειξη. Αποτελεί την εξέταση εκλογής για την επιβεβαίωση της απόφραξης και την ανάδειξη θέσης και αιτίας
Φλεγμονώδης νόσος παχέος εντέρου σε έξαρση (Αλγόριθμος 54)	Ακτινογραφία κοιλίας	• Ενδεδειγμένη εξέταση για την διάγνωση τοξικού megacolon

I

II

III

IV

V

VI

VII

VIII

IX

X

Κλινικό ερώτημα - νόσος	Απεικονιστική εξέταση	Σχόλια
	Βαριούχος υποκλυσμός	<ul style="list-style-type: none"> • Ενδεδειγμένη εξέταση • Αντενδείκνυται επί τοξικού μεγάλου. Έχει πλέον περιορισμένη διαθεσιμότητα, μπορεί όμως να χρησιμοποιηθεί εναλλακτικά, ακόμα και χωρίς προετοιμασία στα πλαίσια επείγοντος ελέγχου, όταν δεν υπάρχει άμεσα διαθέσιμη αξονική τομογραφία
	Αξονική τομογραφία	<ul style="list-style-type: none"> • Απόλυτη ένδειξη • Αποτελεί την εξέταση εκλογής κυρίως για τη διάγνωση επιπλοκών της νόσου (πχ διάτρηση ή δημιουργία αποστήματος)
Φλεγμονώδης νόσος παχέος εντερου-τακτική παρακολούθηση (Αλγόριθμος 55)	Βαριούχος υποκλυσμός	<ul style="list-style-type: none"> • Ενδεδειγμένη εξέταση • Συνιστάται κυρίως για τη διάγνωση συριγγίων ως μετεγχειρητική επιπλοκή. Η κολονοσκόπηση αποτελεί την εξέταση εκλογής για τη διάγνωση επιπλοκών όπως εμφάνιση δυσπλασίας, συμφύσεων-στενώσεων και νεοπλασίας
	Αξονική κολονοσκόπηση	<ul style="list-style-type: none"> • Σχετική ένδειξη • Αποτελεί εναλλακτική μέθοδο εξέτασης όταν δεν μπορεί να πραγματοποιηθεί οπτική κολονοσκόπηση
	Μαγνητική τομογραφία	<ul style="list-style-type: none"> • Σχετική ένδειξη • Ενδείκνυται για τον τακτικό επανέλεγχο σε νεαρά άτομα
Οξεία χειρουργική κοιλία (Αλγόριθμος 56)	Ακτινογραφία κοιλίας	<ul style="list-style-type: none"> • Σχετική ένδειξη • Κυρίως ενδείκνυται για τη διάγνωση ελεύθερου αέρα ως σημείο διάτρησης του γαστρεντερικού σωλήνα και τη διάγνωση ειλεού. Να παραλείπεται όταν ο ασθενής είναι βέβαιο ότι θα υποβληθεί και σε αξονική τομογραφία

Κλινικό ερώτημα - νόσος	Απεικονιστική εξέταση	Σχόλια
	Υπερηχογράφημα	<ul style="list-style-type: none"> • Σχετική ένδειξη • Ενδείκνυται επί υποψίας παθήσεως των χοληφόρων ή γυναικολογικού νοσήματος
	Αξονική τομογραφία	<ul style="list-style-type: none"> • Απόλυτη ένδειξη • Πλέον αποτελεί (όταν είναι άμεσα διαθέσιμη) την εξέταση εκλογής
	Μαγνητική τομογραφία	<ul style="list-style-type: none"> • Ενδείκνυται μόνο σε εγκύους όπου έχει προηγηθεί μη διαγνωστικό υπερηχογράφημα
Σύνδρομο δυσασπορρόφησης (Αλγόριθμος 57)	Εντερόκλυση ή διάβαση λεπτού εντέρου με Βαριούχο γευμα	<ul style="list-style-type: none"> • Σχετική ένδειξη • Ο απεικονιστικός έλεγχος δεν απαιτείται για την διάγνωση κοιλιοκάκης, μπορεί όμως να ενδείκνυται για τη διάγνωση άλλων αιτιών δυσασπορρόφησης ή όταν η βιοψία είναι φυσιολογική ή αμφίβολη • Ο απεικονιστικός έλεγχος με Βάριο χρησιμεύει για τη διάγνωση επιπλοκών της κοιλιοκάκης όπως για παράδειγμα λεμφώματος. • Να προτιμάται η εντερόκλυση όταν αυτό είναι δυνατό
	Πυρηνική ιατρική	<ul style="list-style-type: none"> • Εξειδικευμένη εξέταση • Υπάρχουν διαθέσιμες εξετάσεις πυρηνικής ιατρικής που μπορούν να επιβεβαιώσουν τη διάγνωση δυσασπορρόφησης
	Αξονική τομογραφία	<ul style="list-style-type: none"> • Σχετική ένδειξη • Η αξονική τομογραφία μπορεί να είναι χρήσιμη ιδιαίτερα σε περιπτώσεις λεμφώματος, χρόνιας παγκρεατίτιδας ή ανάδειξης λεμφαδενοπάθειας που συνδέεται με άλλες αιτίες δυσασπορρόφησης όπως η νόσος Whipple

I

II

III

IV

V

VI

VII

VIII

IX

X

Κλινικό ερώτημα - νόσος	Απεικονιστική εξέταση	Σχόλια
Δυσκοιλιότητα (Αλγόριθμος 58)	Ακτινογραφία κοιλίας	<ul style="list-style-type: none"> • Σχετική ένδειξη • Κυρίως σε ηλικιωμένους ή ψυχιατρικούς ασθενείς για να αναδειχθεί η κοπρόσταση και η ενασφίνωση κοπράνων
	Διάβαση λεπτού εντέρου με πόσιμο σκιαγραφικό	<ul style="list-style-type: none"> • Σχετική ένδειξη
	Πυρηνική ιατρική	<ul style="list-style-type: none"> • Σχετική ένδειξη • Μελέτη διάβασης του παχέος εντέρου με ¹¹¹Ινδίο επιτρέπει πιο λεπτομερή μελέτη στην καθυστέρηση προώθησης του περιεχομένου του παχέος εντέρου
	Αφοδευματογραφία	<ul style="list-style-type: none"> • Ενδείκνυται σε ορισμένες περιπτώσεις • Έχει περιορισμένη διαθεσιμότητα. Επιτρέπει την ανάδειξη και τον χαρακτηρισμό διαταραχών κένωσης που μπορεί να ευθύνονται για τη δυσκοιλιότητα
	Μαγνητική Τομογραφία	<ul style="list-style-type: none"> • Ενδείκνυται σε ορισμένες περιπτώσεις • Δυναμική μελέτη του πυελικού εδάφους είναι χρήσιμη για να αναδείξει κυστεοκλή ή χαλάρωση των πυελικών διαμερισμάτων

Κλινικό ερώτημα - νόσος	Απεικονιστική εξέταση	Σχόλια
Ηπατικές μεταστάσεις (Αλγόριθμος 59)	Υπερηχογράφημα	<ul style="list-style-type: none"> • Ενδεδειγμένη εξέταση • Σε ασθενείς με γνωστή κακοήθεια το υπερηχογράφημα είναι αποτελεσματικό για τη διάγνωση μεταστάσεων άνω των 2εκ.σε διάμετρο. Μπορεί να χαρακτηρίσει ορισμένες καλοήθεις βλάβες και να χρησιμοποιηθεί για κατευθυνόμενες βιοψίες • Η χρήση σκιαγραφικών ουσιών στους υπερήκους βελτιώνει την ευαισθησία της μεθόδου για την ανάδειξη μεταστάσεων, απαιτεί όμως ειδικό εξοπλισμό και εκπαίδευση
	Αξονική τομογραφία	<ul style="list-style-type: none"> • Ενδεδειγμένη εξέταση • Πάντοτε πρέπει να πραγματοποιείται με ενδοφλέβιο σκιαγραφικό,εκτός αν αυτό απόλυτα αντεδείκνυται. Οι περισσότερες μεταστάσεις αναδεικνύονται στη φλεβική φάση (μετά την ενδοφλέβια χορήγηση σκιαγραφικού), πολλαπλές φάσεις μπορεί να εφαρμοστούν όταν ο πρωτοπαθής όγκος δίνει υπεραγγειούμενες μεταστάσεις (π.χ.καρκίνος νεφρού, καρκινοειδές, μελάνωμα, μυελοειδές καρκίνωμα θυρεοειδούς αδένα, κακόηθες νησιδίωμα)

I
II
III
IV
V
VI
VII
VIII
IX
X

Κλινικό ερώτημα - νόσος	Απεικονιστική εξέταση	Σχόλια
	Μαγνητική τομογραφία	<ul style="list-style-type: none"> • Ενδείκνυται σε ορισμένες περιπτώσεις • Πλεονεκτεί γενικά της αξονικής τομογραφίας. Η μαγνητική τομογραφία μπορεί να χαρακτηρίσει με μεγαλύτερη ειδικότητα, εστιακές ηπατικές βλάβες, ιδιαίτερα με τη χρήση ειδικών ηπατοσκιαγραφικών ουσιών. Πρέπει πάντοτε να διενεργείται όταν προγραμματίζεται ηπατεκτομή • Να προτιμάται αντί για την αξονική τομογραφία όταν αντενδείκνυται η χορήγηση ενδοφλέβιου ιωδιούχου σκιαγραφικού
	Ποζιτρονική τομογραφία (PET CT)	<ul style="list-style-type: none"> • Σχετική ένδειξη
Χαρακτηρισμός εστιακής ηπατικής βλάβης που βρέθηκε σε υπερηχογράφημα και η φύση της δεν έχει διευκρινιστεί (Αλγόριθμος 60)	Αξονική τομογραφία-μαγνητική τομογραφία	<ul style="list-style-type: none"> • Απόλυτη ένδειξη • Η επιλογή ανάμεσα στις δύο μεθόδους εξαρτάται από τη διαθεσιμότητα και την εμπειρία. Γενικά η μαγνητική τομογραφία μπορεί να είναι ακριβέστερη από την αξονική τομογραφία
	Υπέρηχοι με σκιαγραφικό	<ul style="list-style-type: none"> • Ενδείκνυται σε ορισμένες περιπτώσεις • Δεν έχει μεγάλη διαθεσιμότητα, απαιτεί εκπαιδευμένο προσωπικό. Να προτιμάται όταν αντενδείκνυται η μαγνητική τομογραφία με σκιαγραφικό
Γνωστή κίρρωση: έλεγχος για πιθανές επιπλοκές (ασκίτης, κίρσοι, εμφάνιση ηπατώματος) (Αλγόριθμος 61)	Υπερηχογράφημα	<ul style="list-style-type: none"> • Ενδεδειγμένη εξέταση • Εξαιρετικά ευαίσθητη μέθοδος για τη διάγνωση ασκίτη και κίρσων. Υστερεί της αξονικής και της μαγνητικής τομογραφίας στην διάγνωση ηπατώματος. Εξέταση με σκιαγραφικό έχει καλύτερα αποτελέσματα σε κέντρα με εμπειρία στη μέθοδο αυτή

Κλινικό ερώτημα - νόσος	Απεικονιστική εξέταση	Σχόλια
	Αξονική τομογραφία	<ul style="list-style-type: none"> • Απόλυτη ένδειξη • Απαιτείται πολυτομική αξονική τομογραφία με ενδοφλέβιο σκιαγραφικό και σάρωση σε τρεις φάσεις • Ιδιαίτερως ενδείκνυται όταν το υπερηχογράφημα δεν έχει σαφή αποτελέσματα και αναφέρεται αύξηση της Α-φετοπρωτεΐνης. Υπερτερεί του υπερηχογραφήματος στη σταδιοποίηση του ηπατώματος
	Μαγνητική τομογραφία	<ul style="list-style-type: none"> • Απόλυτη ένδειξη • Πιο ευαίσθητη εξέταση από την αξονική τομογραφία στον έλεγχο κιρρωτικών ασθενών για πιθανή ανάπτυξη ηπατώματος. Να προτιμάται η χρήση ειδικών ηπατοσκιαγραφικών ουσιών
Καρκίνος στομάχου: Διάγνωση	Βαριούχο γέυμα	<ul style="list-style-type: none"> • Ενδείκνυται σε ορισμένες περιπτώσεις • Δεν υστερεί της ενδοσκόπησης στην διάγνωση προχωρημένου καρκίνου • Η ενδοσκόπηση πλεονεκτεί σε πρώιμη διάγνωση νεοπλασματος και επιτρέπει τη λήψη βιοψιών για ιστολογική επιβεβαίωση
Καρκίνος παχέος εντέρου: Διάγνωση	Βαριούχος υποκλυσμός, αξονική κολονογραφία	<ul style="list-style-type: none"> • Όλες οι μέθοδοι ενδείκνυται όταν η οπτική κολονοσκόπηση αντενδείκνυται ή είναι ατελής. Κύριο μειονέκτημα του Βαριούχου υποκλυσμού είναι η ελαττωμένη πλέον διαθεσιμότητα και εμπειρία. Η επιλογή βασίζεται στη διαθεσιμότητα των μεθόδων και την εμπειρία. Η αξονική κολονογραφία χρησιμοποιείται συνηθέστερα για τη διερεύνηση υπέρξεως όγκου σε ηλικιωμένους ασθενείς. Μπορεί επίσης να χρησιμοποιηθεί μετά από αποτυχημένη κολονοσκόπηση χωρίς να απαιτηθεί νέα εντερική προετοιμασία

I

II

III

IV

V

VI

VII

VIII

IX

X

Κλινικό ερώτημα - νόσος	Απεικονιστική εξέταση	Σχόλια
	Αξονική τομογραφία	<ul style="list-style-type: none"> • Σχετική ένδειξη • Όταν δεν δύναται να πραγματοποιηθεί οποιαδήποτε άλλη απεικονιστική μέθοδος. Συνήθως σε ηλικιωμένους ή σε κακή γενική κατάσταση ασθενείς
Τραύμα: Κλειστή ή θλαστική κάκωση	Απλή ακτινογραφία, υπερηχογράφημα	<ul style="list-style-type: none"> • Ενδεδειγμένη εξέταση • Το υπερηχογράφημα μπορεί να αναδείξει αιμάτωμα και πιθανές κακώσεις στα συμπαγή όργανα (π.χ. σπλήνας, ήπαρ)
	Αξονική τομογραφία	<ul style="list-style-type: none"> • Απόλυτη ένδειξη
Μείζων κάκωση: Γενικός έλεγχος σε αναίσθητους ή σε σύγχυση ασθενείς Μείζων κάκωση: Θώρακας, κοιλιά και πύελος (Αλγόριθμος 62)	Ακτινογραφίες.	<ul style="list-style-type: none"> • Ενδεδειγμένες εξετάσεις για να αποκλεισθεί πνευμοθώρακας ή να διαγνωσθούν κατάγματα πυέλου τα οποία προκαλούν αστάθεια του πυελικού δακτυλίου και συχνά συνοδεύονται με μεγάλη απώλεια αίματος
	Υπερηχογράφημα	<ul style="list-style-type: none"> • Ενδεδειγμένη εξέταση • Ενδείκνυται στα επείγοντα περιστατικά για την ανάδειξη ελεύθερου υγρού και κακώσεις των συμπαγών οργάνων. Έχει χαμηλή ευαισθησία για τη διάγνωση κακώσεων στο σπλήνα, το γαστρεντερικό σωλήνα και το ουροποιητικό
	Αξονική τομογραφία	<ul style="list-style-type: none"> • Απόλυτη ένδειξη • Αποτελεί την εξέταση εκλογής. Αν η εξέταση γίνει σε πολυτομικό αξονικό τομογράφο όπου υπάρχει η δυνατότητα πολυεπίπεδων ανακατασκευών δεν απαιτούνται ακτινογραφίες ή και υπερηχογράφημα

Κλινικό ερώτημα - νόσος	Απεικονιστική εξέταση	Σχόλια
Καρκίνος ορθού: τοπική σταδιοποίηση (Αλγόριθμος 63)	Αξονική τομογραφία	<ul style="list-style-type: none"> • Σχετική ένδειξη • Για τοπική σταδιοποίηση να γίνεται μόνον όταν δεν μπορούν να πραγματοποιηθούν ενδοσκοπικό υπερηχογράφημα ή μαγνητική τομογραφία
	Μαγνητική τομογραφία	<ul style="list-style-type: none"> • Απόλυτη ένδειξη • Δεν είναι απαραίτητη η χρήση ενδοορθικού πηνίου • Θεωρείται ισάξια του ενδοσκοπικού υπερηχογραφήματος στην σταδιοποίηση T
	Ενδοσκοπικό υπερηχογράφημα	<ul style="list-style-type: none"> • Απόλυτη ένδειξη • Υστερεί στην διαθεσιμότητα της μεθόδου, η οποία απαιτεί εξειδικευμένο προσωπικό
Άλγος δεξιού υποχονδρίου (Αλγόριθμος 64)	Υπερηχογράφημα	<ul style="list-style-type: none"> • Απόλυτη ένδειξη
	Απλή ακτινογραφία κοιλίας	<ul style="list-style-type: none"> • Σχετική ένδειξη • Για ανάδειξη λίθων, ελεύθερου αέρα, διάτασης εντέρου
	Αξονική τομογραφία	<ul style="list-style-type: none"> • Σχετική ένδειξη επί αρνητικού υπερηχογραφήματος
Άλγος δεξιού λαγονίου βόθρου (Αλγόριθμος 65)	Αξονική τομογραφία	<ul style="list-style-type: none"> • Ενδεδειγμένη εξέταση • Η αξονική τομογραφία μπορεί να πραγματοποιείται μετά το υπερηχογράφημα εφόσον έχει αποκλειστεί παθολογία από τα έσω γεννητικά όργανα ή την σκωληκοειδή απόφυση
	Υπερηχογράφημα	<ul style="list-style-type: none"> • Ενδεδειγμένη εξέταση • Υπερτερεί στην διάγνωση γυναικολογικών παθήσεων, μπορεί να αναδείξει οξεία σκωληκοειδίτιδα
	Ακτινογραφία κοιλίας	<ul style="list-style-type: none"> • Ενδείκνυται σε ορισμένες περιπτώσεις • Να γίνεται μόνο όταν δεν υπάρχει διαθέσιμο υπερηχογράφημα ή αξονικός τομογράφος

I

II

III

IV

V

VI

VII

VIII

IX

X

Κλινικό ερώτημα - νόσος	Απεικονιστική εξέταση	Σχόλια
Άλγος αριστερού λαγονίου βόθρου	Αξονική τομογραφία	• Απόλυτη ένδειξη
	Υπερηχογράφημα	• Σχετική ένδειξη • Να πραγματοποιείται όταν δεν υπάρχει διαθέσιμος αξονικός τομογράφος
	Μαγνητική τομογραφία	• Ενδείκνυται σε ορισμένες περιπτώσεις • Να επιλέγεται σε εγκύους • Παριστά συμπληρωματική μέθοδο σε αξονική τομογραφία η οποία δεν μπορεί να ολοκληρωθεί με ενδοφλέβια χορήγηση σκιαγραφικού
Περιεδρικό συρίγγιο	Συριγγογραφία	• Ενδεδειγμένη εξέταση
	Μαγνητική Τομογραφία	• Απόλυτη ένδειξη
	Ενδοσκοπικό υπερηχογράφημα	• Απόλυτη ένδειξη

6. ΟΥΡΟΓΕΝΝΗΤΙΚΟ ΣΥΣΤΗΜΑ VI

A Χαλαζωνίτης, I Σταϊκίδου, A Κουρέας

Κλινικό ερώτημα - νόσος	Απεικονιστική εξέταση	Σχόλια
Νεανική Υπέρταση/ Υπέρταση ανθεκτική στη φαρμακευτική αγωγή (Αλγόριθμος 66)	Μαγνητική αγγειογραφία (MRA)	<ul style="list-style-type: none"> • Απόλυτη ένδειξη • Η MRA αποτελεί την πιο αποτελεσματική μη- επεμβατική μέθοδο για την απεικόνιση των νεφρικών αρτηριών. Αντένδειξη αποτελούν ορισμένα σκιαγραφικά μέσα σε ασθενείς με νεφρική ανεπάρκεια
	Υπερηχογράφημα	<ul style="list-style-type: none"> • Ενδεδειγμένη εξέταση • Το Έγχρωμο Doppler έχει καλή ευαισθησία και ειδικότητα, απαιτεί όμως εξειδικευμένο ιατρικό προσωπικό για την ορθή αξιολόγηση της νεφρικής αρτηρίας
	Αξονική αγγειογραφία	<ul style="list-style-type: none"> • Ενδεδειγμένη εξέταση • Η CTA έχει παρόμοια ευαισθησία με την MRA, μειονεκτεί όμως όσον αφορά τη χρήση ιωδιούχων σκιαγραφικών μέσων και την έκθεση στην ακτινοβολία και θα πρέπει να διενεργείται σε περιπτώσεις που δεν είναι διαθέσιμη η MRA • Δεν συνιστάται σε ασθενείς με έκπτωση νεφρικής λειτουργίας
	Ψηφιακή αφαιρετική αγγειογραφία	<ul style="list-style-type: none"> • Ενδεδειγμένη εξέταση • Η DSA χρησιμοποιείται για την ανάδειξη στενώσεων της νεφρικής αρτηρίας και υποδεικνύει τον τρόπο αντιμετώπισής τους (ενδοαυλικά, χειρουργικά)
Νεφρική Ανεπάρκεια (Αλγόριθμος 67)	Υπερηχογράφημα	<ul style="list-style-type: none"> • Ενδεδειγμένη εξέταση • Ο US έλεγχος ενδείκνυται για την αρχική αξιολόγηση του μεγέθους του νεφρού, το πάχος του παρεγχύματος, τον έλεγχο διάτασης του πυελοκαλυκτικού συστήματος λόγω απόφραξης, σε ασθενείς με νεφρική ανεπάρκεια • Αποτελεί εργαλείο καθοδήγησης για διενέργεια βιοψιών όταν απαιτείται ιστολογική επιβεβαίωση

I

II

III

IV

V

VI

VII

VIII

IX

X

Κλινικό ερώτημα - νόσος	Απεικονιστική εξέταση	Σχόλια
	Ακτινογραφία NOK	<ul style="list-style-type: none"> • Σχετική ένδειξη • Η Ακτινογραφία NOK ενδείκνυται για την διάγνωση λίθων που δεν ανιχνεύονται με το US
	Πυρηνική ιατρική (NM-MAG3 ή DMSA)	<ul style="list-style-type: none"> • Ένδειξη σε ορισμένες περιπτώσεις • Οι μέθοδοι που χρησιμοποιεί η Πυρηνική Ιατρική συμβάλλουν στην αξιολόγηση της λειτουργικότητας του νεφρού δευτεροπαθώς σε απόφραξη στην πυελοουρητηρική συμβολή. Αξιολογείται επίσης σχετικώς η λειτουργία του νεφρού σε περίπτωση νεφρικής ανεπάρκειας
	Μαγνητική τομογραφία	<ul style="list-style-type: none"> • Ένδειξη σε ορισμένες περιπτώσεις • Η ΜΤ αποτελεί μία διαγνωστική μέθοδο που παρέχει παρόμοιες πληροφορίες με την ΑΤ με χορήγηση IV σκιαγραφικού
	Αξονική τομογραφία	<ul style="list-style-type: none"> • Ένδειξη σε ορισμένες περιπτώσεις • Η ΑΤ χωρίς iv σκιαγραφικό αποτελεί την μέθοδο εκλογής στην ανεύρεση λίθων που προκαλούν απόφραξη. Η ΑΤ (με ή χωρίς iv σκιαγραφικό μέσο, εξαρτάται από την νεφρική λειτουργία) είναι χρήσιμη όταν δεν είναι διαγνωστικό το US στην ανεύρεση της αιτίας της απόφραξης.
	Ενδοφλέβιος Ουρογραφία	<ul style="list-style-type: none"> • Μη ενδεδειγμένη εξέταση
Υποψία κωλικοειδούς άλγους σε ουρητήρα (Αλγόριθμος 68)	Αξονική τομογραφία	<ul style="list-style-type: none"> • Ενδεδειγμένη εξέταση • Είναι η πιο ακριβής διαγνωστική μέθοδος σε υποψία κωλικού κατά μήκος της ανατομικής περιοχής του ουρητήρα και πρέπει να χρησιμοποιείται η τεχνική χαμηλής δόσης ακτινοβολίας

Κλινικό ερώτημα - νόσος	Απεικονιστική εξέταση	Σχόλια
	Ενδοφλέβιος ουρογραφία	<ul style="list-style-type: none"> • Ένδειξη σε ορισμένες περιπτώσεις • Μόνο όταν η ΑΤ είναι ανέφικτη
	Υπερηχογράφημα + Ακτινογραφία ΝΟΚ	<ul style="list-style-type: none"> • Σχετική ένδειξη • Ο συνδυασμός της διαγνωστικής προσέγγισης με US + Ακτινογραφία ΝΟΚ θα πρέπει να χρησιμοποιείται όταν η ΑΤ ή η ενδοφλέβια ουρογραφία αντεδείκνυται (π.χ. εγκυμοσύνη) • Η ακρίβεια του US υπολείπεται συγκριτικά με αυτή της ΑΤ ή της ενδοφλέβιας ουρογραφίας
	Μαγνητική ουρογραφία	<ul style="list-style-type: none"> • Ένδειξη σε ορισμένες περιπτώσεις (π.χ. εγκυμοσύνη)
Λιθίαση Νεφρού με απουσία οξέως παροξυσμικού άλγους (Αλγόριθμος 69)	Ακτινογραφία ΝΟΚ/ΑΤ	<ul style="list-style-type: none"> • Η Ακτινογραφία ΝΟΚ ή η ΑΤ χωρίς IV σκιαγραφικό, αποτελεί την καλύτερη διαγνωστική μέθοδο για την εκτίμηση ασθενών με λιθίαση • Σε καθημερινή βάση η ακτινογραφία κοιλίας μπορεί να διαγνώσει λίθους ακτινοσκιερούς, περιέχοντες ασβέστιο. Για περισσότερο ενδελεχή έλεγχο η ΑΤ είναι περισσότερο ευαίσθητη μέθοδος • Η κλινική παρακολούθηση των ασθενών εξαρτάται από την αρχική μέθοδο με την οποία διαγνώστηκε το πρόβλημα και είναι προτιμότερο να συνεχίσουμε με την ίδια
	Υπερηχογράφημα	<ul style="list-style-type: none"> • Ένδειξη σε ορισμένες περιπτώσεις • Το US είναι λιγότερο ευαίσθητη μέθοδος από την χωρίς σκιαγραφικό μέσο ΑΤ στην ανίχνευση νεφρικών λίθων

I

II

III

IV

V

VI

VII

VIII

IX

X

Κλινικό ερώτημα - νόσος	Απεικονιστική εξέταση	Σχόλια
Νεφρική μάζα (Αλγόριθμος 70)	Υπερηχογράφημα	<ul style="list-style-type: none"> • Ενδεδειγμένη εξέταση • Το US είναι μία ευαίσθητη μέθοδος για την ανίχνευση μάζας στο νεφρό >2cm και με ακρίβεια μπορεί να χαρακτηρίσει μία μάζα ως συμπαγή ή κυστική. Το US δύναται να αποσαφηνίσει διαφοροδιαγνωστικά προβλήματα που πιθανόν να προκύψουν με την ΑΤ, όσον αφορά το χαρακτηρισμό μίας μάζας
	Ενδοφλέβιος ουρογραφία	<ul style="list-style-type: none"> • Σχετική ένδειξη • Η ενδοφλέβια ουρογραφία είναι λιγότερο ευαίσθητη μέθοδος από τον US για την ανίχνευση μάζας στο νεφρό • Επιπλέον η ενδοφλέβια ουρογραφία δεν μπορεί να χαρακτηρίσει με ακρίβεια μία μάζα
	Αξονική τομογραφία	<ul style="list-style-type: none"> • Ενδεδειγμένη εξέταση • Η ΑΤ είναι μία ευαίσθητη μέθοδος για την ανίχνευση μάζας στο νεφρό $\geq 1-1.5\text{cm}$ και με ακρίβεια μπορεί να χαρακτηρίσει τις περισσότερες εξ' αυτών
	Μαγνητική τομογραφία	<ul style="list-style-type: none"> • Ένδειξη σε ορισμένες περιπτώσεις • Η ΜΤ (συμπεριλαμβανομένης και της ΜΤ με IV σκιαγραφικό μέσο) είναι το ίδιο ευαίσθητη μέθοδος με τη ΑΤ με σκιαγραφικό για την ανίχνευση και των χαρακτηρισμό μαζών του νεφρού • Η ΜΤ θα μπορούσε να χρησιμοποιηθεί εάν υπάρχει διαφοροδιαγνωστικό πρόβλημα στο χαρακτηρισμό μίας μάζας με την ΑΤ ή τον US ή και επιπροσθέτως σε περιπτώσεις ασθενών με έκπτωση της νεφρικής λειτουργίας ή αλλεργικής αντίδρασης στο IV σκιαγραφικό μέσο

Κλινικό ερώτημα - νόσος	Απεικονιστική εξέταση	Σχόλια
Απόφραξη του Ουροποικτικού Συστήματος (Αλγόριθμος 71)	Υπερηχογράφημα	<ul style="list-style-type: none"> • Ενδεδειγμένη εξέταση • Ο US έλεγχος μπορεί να χρησιμοποιηθεί για την αξιολόγηση της διάτασης του πυελοκαλυκικού συστήματος (δεν οφείλεται πάντα σε απόφραξη), της ουροδόχου κύστης, την παρουσία ουρητηρικών jets εντός αυτής • Με τη χρήση του έγχρωμου Doppler μπορούμε να εκτιμήσουμε την αιμάτωση του νεφρού
	Αξονική τομογραφία	<ul style="list-style-type: none"> • Ενδεδειγμένη εξέταση • Η ΑΤ χωρίς σκιαγραφικό αποτελεί την μέθοδο εκλογής σε υποψία κωλικοειδούς άλγους στην ανατομική περιοχή του ουρητήρα • Η ΑΤ με σκιαγραφικό στην απεκκριτική φάση (αξονική ουρογραφία) είναι χρήσιμη στο να ανιχνεύσει το αίτιο της απόφραξης είτε αυτό είναι εντός είτε εκτός του ουρητηρο-πυελοκαλυκικού συστήματος
	Μαγνητική ουρογραφία	<ul style="list-style-type: none"> • Ένδειξη σε ορισμένες περιπτώσεις • Η Μαγνητική ουρογραφία ενδείκνυται σε έγκυες, στον παιδιατρικό πληθυσμό καθώς και στους ασθενείς με αλλεργία στο ιωδιούχο σκιαγραφικό μέσο. Σε καταστάσεις με διάταση του ουρητηρο-πυελοκαλυκικού συστήματος η μέθοδος βοηθά τόσο στο προσδιορισμό του επιπέδου της απόφραξης αλλά και στην ανίχνευση της αιτίας

I

II

III

IV

V

VI

VII

VIII

IX

X

Κλινικό ερώτημα - νόσος	Απεικονιστική εξέταση	Σχόλια
	Ενδοφλέβιος ουρογραφία	<ul style="list-style-type: none"> • Ένδειξη σε ορισμένες περιπτώσεις • Η IVU μπορεί να χρησιμοποιηθεί όταν δεν είναι διαθέσιμη η ΑΤ, στο να καθορίσει την ανατομία του συστήματος πριν από μία χειρουργική πράξη ή οποιαδήποτε άλλη παρέμβαση
	Πυρηνική ιατρική	<ul style="list-style-type: none"> • Ενδεδειγμένη εξέταση • Το Tc-99m MAG3 σε συνδυασμό με διούρηση με φουροσεμίδα είναι η μέθοδος που χρησιμοποιείται • Η μέθοδος εκτιμά το ποσό των απεκκρινόμενων ούρων που αποτελεί ένα πολύ αξιόπιστο δείκτη της ανταπόκρισης του νεφρού στην φουροσεμίδα και είναι ανεξάρτητος με την λειτουργικότητα του ίδιου του νεφρού • Ο υπολογισμός του παρεγχυματικού χρόνου μεταφοράς βοηθά επιπλέον για να τεθεί η διάγνωση της αποφρακτικής ουροπάθειας
Λοίμωξη του ουροποιητικού συστήματος σε ενήλικες (Αλγόριθμος 72)	Υπερηχογράφημα + Ακτινογραφία κοιλίας	<ul style="list-style-type: none"> • Ο έλεγχος με πολυτομική ΑΤ είναι η πιο ακριβής διαγνωστική μέθοδος σε υποψία κωλικού κατά μήκος της ανατομικής περιοχής του ουρητήρα και πρέπει να χρησιμοποιείται η τεχνική χαμηλής δόσης ακτινοβολίας

Κλινικό ερώτημα - νόσος	Απεικονιστική εξέταση	Σχόλια
	Αξονική τομογραφία	<ul style="list-style-type: none"> • Σους περισσότερους ενήλικες με λοιμώξεις του ουροποιητικού δεν απαιτείται απεικονιστικός έλεγχος • Ένδειξη σε ορισμένες περιπτώσεις. Όταν: <ul style="list-style-type: none"> (α) Η λοίμωξη δεν υποχωρεί με αντιβιοτικά (β) Έχουμε επαναλοίμωξη σε άνδρες ή υποτροπή προϋπάρχουσας λοίμωξης σε γυναίκες. (γ) Η λοίμωξη αφορά ανοσοκατασταλαμένους, ή διαβητικούς ασθενείς
	Ενδοφλέβιος Ουρογραφία	<ul style="list-style-type: none"> • Ένδειξη σε ορισμένες περιπτώσεις • Η ενδοφλέβια ουρογραφία μπορεί να αποδειχθεί χρήσιμη μέθοδος όχι στην οξεία φάση και σε ασθενείς με υπόβαθρο νεφρικής νόσου (νέκρωση των θηλών, παλινδρόμηση ούρων κ.α.)
Δυσλειτουργία μεταμοσχευμένου νεφρού (Αλγόριθμος 73)	Υπερηχογράφημα + Έγχρωμο Doppler	<ul style="list-style-type: none"> • Ενδειγμένη εξέταση • Το US αποτελεί χρήσιμο εργαλείο στην διάγνωση της υδρονέφρωσης, στην ανίχνευση συλλογών καθώς και στην εκτίμηση της διάχυσης των ούρων • Το Έγχρωμο Doppler βοηθά στην ανίχνευση στένωσης στην μεταμοσχευμένη νεφρική αρτηρία. Το Έγχρωμο Doppler όμως δεν μπορεί να βοηθήσει στη διαφορική διάγνωση οξείας απόρριψης του μοσχεύματος από την οξεία σωληναριακή νέκρωση και σε αυτές τις περιπτώσεις η βιοψία κρίνεται απαραίτητη

I

II

III

IV

V

VI

VII

VIII

IX

X

Κλινικό ερώτημα - νόσος	Απεικονιστική εξέταση	Σχόλια
	Πυρηνική ιατρική	<ul style="list-style-type: none"> • Ένδειξη σε ορισμένες περιπτώσεις • Το Tc-99m MAG3 παρέχει πληροφορίες για το εάν η προηγούμενα διαγνωσμένη με US διάταση του ουροποιητικού συστήματος είναι αποφρακτικού τύπου ή όχι • Μπορεί επίσης να διαφοροδιαγνώσει την οξεία απόρριψη του μοσχεύματος από την οξεία σπληναική νέκρωση τουλάχιστον κατά την πρώτη μετεγχειρητική περίοδο
	Μαγνητική τομογραφία + Μαγνητική αγγειογραφία	<ul style="list-style-type: none"> • Ένδειξη σε ορισμένες περιπτώσεις • Η MRA μπορεί με ακρίβεια να διαγνώσει τη στένωση της νεφρικής αρτηρίας ειδικά στις περιπτώσεις εκείνες που το US είναι ασαφές ή μη διαγνωστικό. Μερικά σκιαγραφικά μέσα που χρησιμοποιούνται κατά την MRA αντεδείκνυται σε ασθενείς με νεφρική ανεπάρκεια.
Συμπτώματα από πίεση της ουρήθρας εκ των έξω (π.χ. υπερπλασία του προστάτη)	Υπερηχογράφημα	<ul style="list-style-type: none"> • Ενδεδειγμένη εξέταση • Το US της ουροδόχου κύστης (σε συνδυασμό με μέτρηση του υπολειπόμενου όγκου ούρων μετά κένωση αυτής καθώς και με τον προσδιορισμό του ρυθμού εκροής ούρων) ενδείκνυται σε περιπτώσεις που τα συμπτώματα οφείλονται σε πίεση της ουρήθρας εκ των έξω π.χ. υπερπλασία του προστάτη • US των νεφρών ενδείκνυται όταν συνυπάρχει υπολειπόμενος όγκος ούρων μετά κένωση, αιματοουρία, αυξημένα επίπεδα κρεατινίνης, ή λοίμωξη
	Ενδοφλέβιος Ουρογραφία	<ul style="list-style-type: none"> • Δεν ενδείκνυται

Κλινικό ερώτημα - νόσος	Απεικονιστική εξέταση	Σχόλια
Επίσχεση ούρων	Υπερηχογράφημα	<ul style="list-style-type: none"> • Ενδεδειγμένη εξέταση • Προηγείται η τοποθέτηση καθετήρα στην ουροδόχο κύστη για την κένωσή της
	Ενδοφλέβιος Ουρογραφία	<ul style="list-style-type: none"> • Δεν ενδείκνυται
Μάζα ή πόνος οσχέου	Υπερηχογράφημα	<ul style="list-style-type: none"> • Ενδεδειγμένη εξέταση • Το US του οσχέου ενδείκνυται όταν υπάρχει οίδημα στην περιοχή καθώς επίσης και όταν υπάρχει επιμένων πόνος φλεγμονώδους αιτιολογίας που δεν ανταποκρίνεται στην αντιβιοτική θεραπεία • Το US επιτρέπει τη δ/δ ανάμεσα σε μάζες εντός του οσχέου από αυτές που βρίσκονται έξω από αυτό
Υποψία συστροφής όρχεως	Υπερηχογράφημα	<ul style="list-style-type: none"> • Ενδεδειγμένη εξέταση • Συχνότερα η διάγνωση οριοθετείται από την κλινική εξέταση. Το Έγχρωμο Doppler έχει υψηλή ευαισθησία στη διάγνωση της συστροφής όρχεως, εν τούτοις υπάρχουν ψευδώς αρνητικά αποτελέσματα • Το US πρέπει να διενεργείται σε περιπτώσεις που το συμπέρασμα είναι ασαφές από την κλινική εξέταση • Η διαλείπουσα συστροφή εξακολουθεί να παραμένει ένα σημαντικό διαφοροδιαγνωστικό πρόβλημα

I

II

III

IV

V

VI

VII

VIII

IX

X

Κλινικό ερώτημα - νόσος	Απεικονιστική εξέταση	Σχόλια
Υποψία λειτουργικών όγκων του μυελού των επινεφριδίων (Αλγόριθμος 74)	Υπερηχογράφημα	<ul style="list-style-type: none"> • Ένδειξη σε ορισμένες περιπτώσεις • Το US μπορεί ορισμένες φορές να ανιχνεύσει την παρουσία όγκων των επινεφριδίων ως τυχαίο εύρημα, ειδικότερα σε παιδιά όμως η ΑΤ/ΜΤ είναι απαραίτητες σε κάθε ασθενή με μη-φυσιολογικά επίπεδα τιμών σε βιοχημικό έλεγχο και ειδικότερα σε αυτούς που είναι υποψήφιοι για χειρουργική αντιμετώπιση
	Αξονική τομογραφία / Μαγνητική τομογραφία	<ul style="list-style-type: none"> • Ενδεδειγμένη εξέταση • Η ΑΤ και η ΜΤ προσφέρουν την καλύτερη οριοθέτηση από ανατομικής απόψεως, των επινεφριδιακών όγκων • Είναι πολύ χρήσιμες μέθοδοι για τη διαφορική διάγνωση καλοήθειας/κακοήθειας, καθώς και στην ανίχνευση μαζών σε ασθενείς με μη-φυσιολογικό βιοχημικό έλεγχο • Σπάνια συνιστάται απεικονιστικός έλεγχος με ΑΤ/ΜΤ όταν οι βιοχημικές εξετάσεις είναι σε φυσιολογικά επίπεδα
	ΝΜ-mIBG, PET-CT Σπινθηρογράφημα με σωματοστατίνη	<ul style="list-style-type: none"> • Ένδειξη σε ορισμένες περιπτώσεις. Τόσο το mIBG όσο και το σπινθηρογράφημα σωματοστατίνης μπορεί να προσδιορίσουν λειτουργικούς όγκους και είναι ιδιαίτερα χρήσιμα σε περιπτώσεις που υπάρχουν έκτοπες ή μεταστατικές βλάβες • Η PET-CT χρησιμοποιείται εάν δεν μπορεί να βγει κάποιο συμπέρασμα από την αρχική μας απεικόνιση

Κλινικό ερώτημα - νόσος	Απεικονιστική εξέταση	Σχόλια
Βλάβες στο Φλοιό των Επινεφριδίων: Σύνδρομο Cushing (Αλγόριθμος 75)	Αξονική τομογραφία / Μαγνητική τομογραφία Πυρηνική ιατρική/ (ιωδιο-χοληστερόλη) και δείγμα αίματος επινεφριδιακών φλεβών	<ul style="list-style-type: none"> • Ενδεδειγμένη εξέταση • Συμβουλή από τον θεράποντα κλινικό ιατρό θα πρέπει να ζητηθεί για τον απεικονιστικό έλεγχο • Η AT/MT μπορούν να ανιχνεύσουν βλάβες υπεύθυνες για το σύνδρομο Cushing. Υπάρχει όμως σημαντική αναλογία ασθενών με Οζώδη υπερπλασία των επινεφριδίων με εξαρτώμενο και μη-εξαρτώμενο από τα επίπεδα ACTH σύνδρομο Cushing • Σε τέτοιες περιπτώσεις μερικές φορές η AT δεν επαρκεί να διαφοροδιαγνώσει το αδένωμα από την υπερπλασία και απαιτείται περαιτέρω απεικονιστικός έλεγχος με σπινθηρογράφημα ή και αγγειογραφία με καθετηριασμό των επινεφριδιακών φλεβών και λήψη δειγμάτων αίματος
Βλάβες στο Φλοιό των Επινεφριδίων: Πρωτοπαθής Υπεραλδοστερινισμός Σύνδρομο Conn (Αλγόριθμος 76)	Αξονική τομογραφία / Μαγνητική τομογραφία	<ul style="list-style-type: none"> • Ενδεδειγμένη εξέταση • Η AT/MT αποτελούν μεθόδους που μπορεί να χρησιμοποιηθούν στο διαχωρισμό ετερόπλευρου επινεφριδιακού αδενώματος και αμφοτερόπλευρης επινεφριδιακής υπερπλασίας

I

II

III

IV

V

VI

VII

VIII

IX

X

Κλινικό ερώτημα - νόσος	Απεικονιστική εξέταση	Σχόλια
	Πυρηνική ιατρική	<ul style="list-style-type: none"> • Σχετική ένδειξη • Η μέθοδος απεικόνισης με ραδιοσημασμένη χοληστερόλη γίνεται στις περιπτώσεις εκείνες που η AT/MT είναι είτε ασαφείς, είτε είναι αρνητικές σε ασθενείς που στο βιοχημικό έλεγχο έχει επιβεβαιωθεί ο Πρωτοπαθής υπεραλδοστερινισμός. Η πυρηνική ιατρική είναι μια μη -επεμβατική μέθοδος εναλλακτική της λήψης επινεφριδιακού φλεβικού αίματος, χρήσιμη για το διαχωρισμό ετερόπλευρης Vs αμφοτερόπλευρης νόσου σε ασθενείς με Σ. Conn • Η PET-CT βοηθά στη δ/δ καλοήθειας από κακοήθεια, χωρίς να απαιτείται να καταφύγουν σε βιοψία ασθενείς με τυχαία πρωτοδιαγνωσμένα οζίδια επινεφριδίων ή ασθενείς με ασαφή διάγνωση σε έλεγχο με AT/MT
	Δείγμα αίματος επινεφριδιακών φλεβών	<ul style="list-style-type: none"> • Ένδειξη σε ορισμένες περιπτώσεις • Η λήψη δειγμάτων αίματος από τις επινεφριδιακές φλέβες κρίνεται απαραίτητη όταν οι άλλες μέθοδοι δεν είναι διαγνωστικές. Ένδειξη αποτελούν οι ασθενείς που πρόκειται να οδηγηθούν σε επινεφριδεκτομή καθώς επίσης και εκείνοι στους οποίους έχει διαγνωσθεί με AT/MT αμφοτερόπλευρη υπερπλασία επινεφριδίων που ανθίσταται στην φαρμακευτική αγωγή

Κλινικό ερώτημα - νόσος	Απεικονιστική εξέταση	Σχόλια
Μικρολιθίαση όρχεως	Υπερηχογράφημα	<ul style="list-style-type: none"> • Ένδειξη σε ορισμένες περιπτώσεις. Η πιθανότητα ανεύρεσης ενός όγκου σε ασυμπτωματικούς ασθενείς με μικρολιθίαση στον όρχι είναι πολύ μικρή • Παρά το γεγονός ότι δεν υπάρχουν δεδομένα που να στηρίζουν την φύση και την αιτιοπαθογένεια τέτοιων όγκων, η συχνότητα της εμφάνισής τους είναι μεγαλύτερη σε συμπτωματικούς ασθενείς με μικρολιθίαση
Screening των ασθενών με Νόσο Von Hippel-Lindau για κλινικές εκδηλώσεις από τον νεφρό (Αλγόριθμος 77)	Υπερηχογράφημα	<ul style="list-style-type: none"> • Σχετική ένδειξη • Το US είναι μία καλή μέθοδος για το screening αυτής της ομάδας ασθενών για την ανίχνευση αλλοιώσεων στα νεφρά όπως κύστεων, όγκων, αλλά δεν είναι τόσο αξιόπιστο για βλάβες <2-3 cm
	Μαγνητική τομογραφία	<ul style="list-style-type: none"> • Ένδειξη σε ορισμένες περιπτώσεις • Η MT (συμπεριλαμβανομένης και της χρήση in σκιαγραφικού μέσου) είναι χρήσιμη μέθοδος για τον χαρακτηρισμό ανώμαλων κύστεων/όγκων. Επειδή δεν επιβαρύνεται με ακτινοβολία ο ασθενής μπορεί να χρησιμοποιηθεί σαν μέθοδος εκλογής για την μακροχρόνια παρακολούθηση των ασθενών αυτών, αφού μπορεί να διακρίνει τις αλλαγές που επισυμβαίνουν στους νεφρούς στη διάρκεια του χρόνου

I

II

III

IV

V

VI

VII

VIII

IX

X

Κλινικό ερώτημα - νόσος	Απεικονιστική εξέταση	Σχόλια
	Αξονική τομογραφία	<ul style="list-style-type: none"> • Ένδειξη σε ορισμένες περιπτώσεις • Η ΑΤ είναι απαραίτητη για τη σταδιοποίηση των ασθενών με κακοήθεια, καθώς και για το χαρακτηρισμό οποιασδήποτε ανωμαλίας στους νεφρούς στις περιπτώσεις που η ΜΤ είτε αντενδείκνυται, είτε είναι μη-διαγνωστική, ή τέλος δεν είναι διαθέσιμη
Ανδρική Υπογονιμότητα	Υπερηχογράφημα οσχέου και διορθικό Υπερηχογράφημα	<ul style="list-style-type: none"> • Ενδεδειγμένη εξέταση • Το US του οσχέου είναι χρήσιμο στην αξιολόγηση του μεγέθους και της μορφολογίας του όρχεως, στην ανίχνευση κισσοκήλης και γενικότερα στο να αποκλείσει οποιαδήποτε παθολογία του οργάνου. Το διορθικό US μπορεί να ανιχνεύσει οποιαδήποτε αιτία απόφραξης ειδικότερα των σπερματοδόχων κύστεων, του σπερματικού πόρου και των εκφορητικών πόρων
	Μαγνητική τομογραφία	<ul style="list-style-type: none"> • Ένδειξη σε ορισμένες περιπτώσεις • Η ΜΤ μπορεί να αποσαφηνίσει τα ευρήματα από το διορθικό US σε συγκεκριμένες περιπτώσεις

Κλινικό ερώτημα - νόσος	Απεικονιστική εξέταση	Σχόλια
Μη - λειτουργικές μάζες επινεφριδίων ως τυχαίο εύρημα (Αλγόριθμος 78)	Αξονική τομογραφία / Μαγνητική τομογραφία	<ul style="list-style-type: none"> • Ενδεδειγμένη εξέταση • Η αντιμετώπιση των τυχαία διαγνωσμένων μη-λειτουργικών επινεφριδιακών μαζών εξαρτάται από τη κλινική κατάσταση του ασθενούς • Ο βιοχημικός έλεγχος κρίνεται απαραίτητος εάν υπάρχουν ανάλογα κλινικά συμπτώματα διότι είναι λίγες οι αλλοιώσεις που βρίσκονται σε τυχαίο έλεγχο και παρουσιάζουν εκκριτική δραστηριότητα εμφανή κατά τον βιοχημικό έλεγχο • Οι μικρού μεγέθους μη-λειτουργικές αλλοιώσεις είναι στην πλειοψηφία τους καλοήθειες και μπορούν να διαγνωσθούν-χαρακτηριστούν με ΑΤ/ΜΤ. Η παρακολούθηση γίνεται επίσης με ΑΤ/ΜΤ κάθε 1-2 έτη αν και δεν υπάρχει κάποιο πρωτόκολλο που να προσδιορίζει το ιδανικό μεσοδιάστημα για την παρακολούθηση αυτών των ασθενών
	Ποζιτρονική τομογραφία (PET-CT)	<ul style="list-style-type: none"> • Ένδειξη σε ορισμένες περιπτώσεις • Σε ασθενείς με μεγάλης διαμέτρου βλάβες και σε αυτούς με γνωστή πρωτοπαθή κακοήθεια, κατευθυνόμενη βιοψία ή PET-CT θα πρέπει να διενεργείται για το διαχωρισμό κακοήθους/καλοήθους αλλοίωσης
	Υπερηχογράφημα	<ul style="list-style-type: none"> • Δεν ενδείκνυται

I

II

III

IV

V

VI

VII

VIII

IX

X

Κλινικό ερώτημα - νόσος	Απεικονιστική εξέταση	Σχόλια
Μικροσκοπική αιματοουρία (Αλγόριθμος 79)	Υπερηχογράφημα + Ακτινογραφία κοιλίας	<ul style="list-style-type: none"> • Ένδειξη σε ορισμένες περιπτώσεις • Σε ασθενείς με ηλικία <45ετών και μικροσκοπική αιματοουρία μόνο το US + Ακτινογραφία κοιλίας μπορούν να χρησιμοποιηθούν για την εκτίμηση του ανώτερου ουροποιητικού • Η απεικόνιση με τις παραπάνω μεθόδους μπορεί να ψευδώς αρνητικά αποτελέσματα για ορισμένες βλάβες του ανώτερου ουροποιητικού καθώς και σε ορισμένες περιπτώσεις λιθίασης.
Μακροσκοπική αιματοουρία (Αλγόριθμος 79)	Υπερηχογράφημα + Ακτινογραφία κοιλίας κυστεοσκόπηση	<ul style="list-style-type: none"> • Ενδειγμένη εξέταση • Σε ασθενείς με ηλικία <45ετών και μακροσκοπική αιματοουρία το US + Ακτινογραφία κοιλίας (μπορούν να χρησιμοποιηθούν αρχικά λόγω και της χαμηλής δόσης ακτινοβολίας για την εκτίμηση-ανίχνευση νεφρικών μαζών) • Η κυστεοσκόπηση επίσης ενδείκνυται. Το US μπορεί να εντοπίσει όγκους της ουροδόχου κύστης, μειονεκτεί σε ευαισθησία σε σχέση με τη κυστεοσκόπηση

Κλινικό ερώτημα - νόσος	Απεικονιστική εξέταση	Σχόλια
	Αξονική Ουρογραφία	<ul style="list-style-type: none"> • Σχετική ένδειξη • Η Αξονική ουρογραφία είναι η μέθοδος εκλογής για την ανίχνευση λίθων στο νεφρό, μάζας στο νεφρό καθώς και όγκων του επιθηλίου του ανώτερου ουροποιητικού συστήματος • Επειδή η προσλαμβανόμενη δόση ακτινοβολίας είναι μεγάλη η εξέταση θα πρέπει να διενεργείται όταν οι λοιπές απεικονιστικές εξετάσεις είναι αρνητικές και αφορούν ομάδα ασθενών υψηλού κινδύνου και με ηλικία >45 ετών
	Ενδοφλέβιος Ουρογραφία	<ul style="list-style-type: none"> • Δεν ενδείκνυται • Ο ρόλος της IVU είναι αμφιλεγόμενος μιας και είναι λιγότερο ευαίσθητη μέθοδος από τη CT ουρογραφία στην ανίχνευση όγκων του επιθηλίου του ανώτερου ουροποιητικού συστήματος
	Μαγνητική ουρογραφία	<ul style="list-style-type: none"> • Ένδειξη σε ορισμένες περιπτώσεις • Η MRU θα πρέπει να θεωρηθεί ως ένα χρήσιμο διαγνωστικό εργαλείο σε ασθενείς με υδρονέφρωση και αλλεργία στο σκιαγραφικό ή Νεφρική Ανεπάρκεια • Δεν ενδείκνυται σε περιπτώσεις που δεν υπάρχει διάταση του ανώτερου ουροποιητικού
Κάκωση - Τραυματισμός Νεφρού (Αλγόριθμος 80)	Αξονική τομογραφία	<ul style="list-style-type: none"> • Ενδεικτική εξέταση • Η AT είναι η μέθοδος εκλογής σε ασθενείς με μείζονα τραυματισμό +/- υπόταση, +/- μακροσκοπική αιματουρία. Επιπλέον θα πρέπει να ληφθούν τομές και σε καθυστερημένα (απεκκριτική) φάση για την εκτίμηση της λειτουργίας συστήματος παραγωγής-απέκκρισης-συλλογής των ούρων

I

II

III

IV

V

VI

VII

VIII

IX

X

Κλινικό ερώτημα - νόσος	Απεικονιστική εξέταση	Σχόλια
	Ενδοφλέβιος Ουρογραφία	<ul style="list-style-type: none"> • Ένδειξη σε ορισμένες περιπτώσεις • Ενήλικες με τραυματισμό οφειλόμενο σε αμβλύ αντικείμενο, μακροσκοπική αιματοουρία που όμως δεν βρίσκονται σε κατάσταση shock ή δεν υπάρχουν συμπτώματα τραυματισμού κάποιου κοίλου σπλάχνου, μπορούν σαν εναλλακτική λύση να υποβληθούν σε IVU
	Υπερηχογράφημα	<ul style="list-style-type: none"> • Ένδειξη σε ορισμένες περιπτώσεις • Το υπερηχογράφημα μπορεί να χρησιμοποιηθεί για την αρχική εκτίμηση ασθενών με υποψία τραύματος στο νεφρό, όμως μια αρνητική διάγνωση δεν αποκλείει την πιθανότητα μίας κάκωσης του οργάνου
Νεοπλάσματα νεφρού: Διάγνωση (Αλγόριθμος 81)	Ακτινογραφία θώρακος	<ul style="list-style-type: none"> • Ενδεδειγμένη εξέταση • Η Ακτινογραφία θώρακος είναι χρήσιμη για τη διάγνωση μετάστασης σε πνεύμονες
	Υπερηχογράφημα	<ul style="list-style-type: none"> • Ενδεδειγμένη εξέταση • Το US είναι μία ευαίσθητη μέθοδος για την ανίχνευση μάζας στο νεφρό >2cm και με ακρίβεια μπορεί να χαρακτηρίσει μία μάζα ως συμπαγή ή κυστική • Το US δύναται να αποσαφηνίσει διαφοροδιαγνωστικά προβλήματα που πιθανόν να προκύψουν με την ΑΤ όσον αφορά το χαρακτηρισμό μίας μάζας
	Αξονική τομογραφία	<ul style="list-style-type: none"> • Ενδεδειγμένη εξέταση • Η ΑΤ είναι μία ευαίσθητη μέθοδος για την ανίχνευση μάζας στο νεφρό $\geq 1-1.5\text{cm}$ και με ακρίβεια μπορεί να χαρακτηρίσει τις περισσότερες εξ' αυτών

Κλινικό ερώτημα - νόσος	Απεικονιστική εξέταση	Σχόλια
	Μαγνητική τομογραφία	<ul style="list-style-type: none"> • Σχετική ένδειξη • Η ΜΤ (συμπεριλαμβανομένης και της ΜΤ με ΙV σκιαγραφικό μέσο) είναι το ίδιο ευαίσθητη μέθοδος με την ΑΤ με σκιαγραφικό για την ανίχνευση και των χαρακτηρισμό μαζών του νεφρού • Η ΜΤ θα μπορούσε να χρησιμοποιηθεί εάν υπάρχει διαφοροδιαγνωστικό πρόβλημα στο χαρακτηρισμό μίας μάζας με την ΑΤ ή τον US ή και επιπροσθέτως σε περιπτώσεις ασθενών με έκπτωση της νεφρικής λειτουργίας ή αλλεργικής αντίδρασης στο iv σκιαγραφικό
	Ενδοφλέβιος Ουρογραφία	<ul style="list-style-type: none"> • Ένδειξη σε ορισμένες περιπτώσεις • Η ΙVU είναι λιγότερο ευαίσθητη μέθοδος από το US στην ανίχνευση νεφρικών μαζών • Εν τούτοις αποτελεί την μέθοδο εκλογής στην ανίχνευση καρκίνου του μεταβατικού επιθηλίου του πυελοκαλυκτικού συστήματος και του ουρητήρα
Νεοπλάσματα νεφρού: Σταδιοποίηση	Αξονική τομογραφία	<ul style="list-style-type: none"> • Ενδειγμένη εξέταση • Η πολυτομική ΑΤ είναι η εξέταση εκλογής εκτός και εάν υπάρχει αντένδειξη στο σκιαγραφικό μέσο. Μπορεί στην ίδια εξέταση να ανιχνευτούν απομακρυσμένες μεταστατικές βλάβες. Ασθενείς υψηλού κινδύνου για υποτροπή (όγκοι σταδίου T3a/b) οφείλουν να παρακολουθούνται σε τακτική βάση με ΑΤ κοιλίας • Η ίδια εξέταση θα πρέπει να διενεργείται σε κάθε ασθενή με κλινική συμπτωματολογία που υποδηλώνει υποτροπή

I

II

III

IV

V

VI

VII

VIII

IX

X

Κλινικό ερώτημα - νόσος	Απεικονιστική εξέταση	Σχόλια
	Μαγνητική τομογραφία	<ul style="list-style-type: none"> • Ένδειξη σε ορισμένες περιπτώσεις • Η ΜΤ μπορεί να χρησιμοποιηθεί σαν εργαλείο-βοήθημα σε περιπτώσεις αδιευκρίνιστες με την ΑΤ (π.χ. δεν διευκρινίζεται επαρκώς ο βαθμός της διήθησης μίας αγγειακής δομής)
Νεοπλάσματα νεφρού: Υποτροπή (Αλγόριθμος 82)	Αξονική τομογραφία / Μαγνητική τομογραφία	<ul style="list-style-type: none"> • Ενδεδειγμένη εξέταση • Η Πολυτομική ΑΤ είναι η εξέταση εκλογής εκτός και εάν υπάρχει αντένδειξη στο σκιαγραφικό μέσο. Μπορεί στην ίδια εξέταση να ανιχνευτούν απομακρυσμένες μεταστατικές βλάβες • Η ΜΤ μπορεί να χρησιμοποιηθεί σαν εργαλείο-βοήθημα σε περιπτώσεις αδιευκρίνιστες με την ΑΤ (π.χ. δεν διευκρινίζεται επαρκώς ο βαθμός της διήθησης μίας αγγειακής δομής)
	PET-CT	<ul style="list-style-type: none"> • Ένδειξη σε ορισμένες περιπτώσεις • Η PET-CT δεν προσφέρει κάτι περισσότερο όσον αφορά την σταδιοποίηση, μπορεί όμως να αποδειχθεί χρήσιμη σε περιπτώσεις που η ΑΤ/ΜΤ είναι ασαφείς όσον αφορά την παρουσία μεταστάσεων
Νεοπλάσματα ουροδόχου κύστης	Υπερηχογράφημα / Ενδοφλέβιος Ουρογραφία	<ul style="list-style-type: none"> • Ενδεδειγμένη εξέταση • Η κυστεοσκόπηση αποτελεί την μέθοδο εκλογής στην διάγνωση όγκων της ουροδόχου κύστης. Ούτε το US, ούτε η IVU μπορούν να ανιχνεύσουν όγκους της κύστης <5mm σε διάμετρο, είναι όμως πολύ καλές μέθοδοι στην ανίχνευση όγκων του ανώτερου ουροποιητικού

Κλινικό ερώτημα - νόσος	Απεικονιστική εξέταση	Σχόλια
Νεοπλάσματα ουροδόχου κύστης: Σταδιοποίηση (Αλγόριθμος 83)	Αξονική τομογραφία	<ul style="list-style-type: none"> • Ενδεδειγμένη εξέταση • Η ΑΤ είναι η μέθοδος που αφενός μπορεί να αξιολογήσει πιθανή εξωτοικωματική διήθηση στην ελάσσονα πύελο και αφετέρου είναι διαγνωστική στην ανεύρεση μεταστατικών λεμφαδένων και απομακρυσμένων μεταστάσεων στο θώρακα και στην κοιλιά, αντικαθιστώντας πλήρως την α/α θώρακος
	Ενδοφλέβιος Ουρογραφία	<ul style="list-style-type: none"> • Ένδειξη σε ορισμένες περιπτώσεις. Η ΙVU μπορεί να χρησιμοποιηθεί για ανίχνευση όγκων του ουροθηλίου
	Ακτινογραφία θώρακος	<ul style="list-style-type: none"> • Ένδειξη σε ορισμένες περιπτώσεις • Η Ακτινογραφία θώρακος είναι μέθοδος για την εκτίμηση πνευμονικών μεταστάσεων
	Μαγνητική τομογραφία	<ul style="list-style-type: none"> • Ενδεδειγμένη εξέταση • Η ΜΤ αποτελεί μία διαγνωστική μέθοδο που έχει μεγάλη ευαισθησία και ειδικότητα στην εκτίμηση της ουροδόχου κύστης καθώς και της τοπικής διήθησης του όγκου σε γειτονικές δομές. Σε σύγκριση με την ΑΤ είναι πιο ευαίσθητη στην ανίχνευση τοπικής διήθησης από τον όγκο. Μειονεκτεί όμως έναντι της ΑΤ στην σταδιοποίηση απομακρυσμένων μεταστάσεων
	PET-CT	<ul style="list-style-type: none"> • Ένδειξη σε ορισμένες περιπτώσεις • Η PET-CT μπορεί να φανεί χρήσιμη σε σύνθετες περιπτώσεις όμως προτού προβούμε σε αυτήν την εξέταση θα πρέπει να γίνει συζήτηση με τον εξειδικευμένο Ακτινοδιαγνώστή του Αξονικού Τομογράφου

I

II

III

IV

V

VI

VII

VIII

IX

X

Κλινικό ερώτημα - νόσος	Απεικονιστική εξέταση	Σχόλια
Νεοπλάσματα προστάτη: Διάγνωση	Υπερηχογράφημα	<ul style="list-style-type: none"> • Ενδεδειγμένη εξέταση • Η χρησιμοποίηση του US ως μεθόδου για την διάγνωση εξαρτάται από την διαθεσιμότητα του εργαστηρίου και τις ικανότητες του Ακτινοδιαγνώστη. Το διορθικό US χρησιμοποιείται ευρέως σε συνδυασμό με τη διενέργεια καθοδηγούμενων βιοψιών
Νεοπλάσματα προστάτη: Σταδιοποίηση (Αλγόριθμος 84)	Μαγνητική τομογραφία / Διορθικό Υπερηχογράφημα Αξονική τομογραφία	<ul style="list-style-type: none"> • Το φάσμα της αντιμετώπισης του καρκίνου του προστάτη είτε σε αρχικά είτε σε περισσότερο προχωρημένα στάδια είναι μεγάλο χωρίς να υπάρχει ομοφωνία όσον αφορά τους θεραπευτικούς τρόπους αντιμετώπισης, μεταξύ των ιατρών σε διεθνές επίπεδο • Ενδεδειγμένη εξέταση • Η ΜΤ πυέλου σε συνδυασμό με ειδικά πηνία είναι η μέθοδος εκλογής για την εκτίμηση της νόσου. Η σταδιοποίηση μπορεί να συνεχιστεί μέχρι την κοιλιά εάν αναδειχθούν μεταστατικοί λεμφαδένες. • Χρήσιμες πληροφορίες μπορούν να ληφθούν με τη χρήση του διορθικού US • Η ΑΤ δεν έχει ιδιαίτερη αξία για την τοπική σταδιοποίηση της νόσου
	Πυρηνική ιατρική	<ul style="list-style-type: none"> • Σχετική ένδειξη • Το σπινθηρογράφημα οστών διενεργείται στους ασθενείς εκείνους για την εκτίμηση οστικών μεταστάσεων • Το σπινθηρογράφημα των οστών ενδείκνυται σε ασθενείς με τιμές PSA\geq20, και Gleason score \geq8

Κλινικό ερώτημα - νόσος	Απεικονιστική εξέταση	Σχόλια
Νεοπλάσματα όρχεων: Διάγνωση	Υπερηχογράφημα	<ul style="list-style-type: none"> • Ενδεδειγμένη εξέταση • Η χρησιμοποίηση του US αφορά ασθενείς με υποψία κακοήθειας στους όρχεις, ή σε εκείνους στους οποίους υπάρχει μια παρατεταμένη φλεγμονώδης διεργασία στην περιοχή που δεν ανταποκρίνεται στην φαρμακευτική αγωγή
Νεοπλάσματα όρχεων: Σταδιοποίηση	Αξονική τομογραφία	<ul style="list-style-type: none"> • Ενδεδειγμένη εξέταση • Η ΑΤ είναι η βασική μέθοδος για την σταδιοποίηση της νόσου και κατά την αρχική διάγνωση θα πρέπει να γίνεται στον θώρακα, την κοιλιά και την πύελο • Η ΑΤ πυέλου μπορεί να αποφευχθεί εάν όλοι παράγοντες κινδύνου, συμπεριλαμβανομένης της εύρεσης μεταστατικών λεμφαδένων στην κοιλιά, έχουν αποκλεισθεί • Στην περίπτωση μη-σεμινωματώδων όγκων, η ΑΤ θώρακος είναι πιο ευαίσθητη μέθοδος στην ανίχνευση μεταστατικών πνευμονικών οζιδίων
Νεοπλάσματα όρχεων: Παρακολούθηση Ασθενών	Αξονική τομογραφία	<ul style="list-style-type: none"> • Ενδεδειγμένη εξέταση • Η ΑΤ πυέλου μπορεί να αποφευχθεί εάν όλοι παράγοντες κινδύνου, συμπεριλαμβανομένης της εύρεσης μεταστατικών λεμφαδένων στην κοιλιά, έχουν αποκλεισθεί • Η συνεχής παρακολούθηση των ασθενών με ΑΤ μπορεί να εκτιμήσει και να συγκρίνει τις μεταβολές στις διαμέτρους των προηγούμενα διαγνωσμένων μαζών • Η ΜΤ δεν φαίνεται να έχει κάποιο ξεκάθαρο πλεονέκτημα έναντι της ΑΤ εκτός από το γεγονός ότι δεν ακτινοβολείται ο ασθενής

I

II

III

IV

V

VI

VII

VIII

IX

X

Κλινικό ερώτημα - νόσος	Απεικονιστική εξέταση	Σχόλια
	<p>Ποζιτρονική τομογραφία (PET-CT)</p>	<ul style="list-style-type: none"> • Ένδειξη σε ορισμένες περιπτώσεις. Στη περίπτωση που κάποιος δείκτης εμφανιστεί με αυξημένες τιμές μετά την θεραπεία η FDG-PET μπορεί να βοηθήσει στην ανίχνευση της υποτροπής • Στην περίπτωση εκείνη όπου έχουμε παρουσία υπολειπόμενης μάζας, η συγκέντρωση του FDG είναι χρήσιμη διότι υποδεικνύει την παρουσία επιμένουσας νεοπλασίας, ή είναι δείκτης υποτροπής της νόσου

Κλινικό ερώτημα - νόσος	Απεικονιστική εξέταση	Σχόλια
Ασυμπτωματικές γυναίκες		
Screening γυναικών ηλικίας < 40 έτη (Αλγόριθμος 85)	Μαστογραφία	<ul style="list-style-type: none"> • Δεν ενδείκνυται • Δεν υπάρχει απόδειξη ένδειξης εκτέλεσης μαστογραφίας σε γυναίκες ηλικίας <40 έτη που δεν ανήκουν σε κατηγορίες υψηλού κινδύνου ανάπτυξης καρκίνου μαστού
Screening γυναικών ηλικίας 40-49 έτη (Αλγόριθμος 85)	Μαστογραφία	<ul style="list-style-type: none"> • Ένδειξη σε ορισμένες περιπτώσεις • Γυναίκες που απαιτούν τον έλεγχο πρέπει να ενημερώνονται για τους πιθανούς κινδύνους και τα πλεονεκτήματα αυτού
	Υπερηχογράφημα	<ul style="list-style-type: none"> • Ένδειξη σε ορισμένες περιπτώσεις • Δεν υπάρχει απόδειξη ότι το US ελαττώνει τη θνητότητα από τον καρκίνο του μαστού. Μπορεί να χρησιμοποιηθεί ως συμπληρωματική μέθοδος της μαστογραφίας σε γυναίκες με πυκνούς μαστούς και σε γυναίκες με ενθέματα
Screening γυναικών ηλικίας 50-70 έτη (Αλγόριθμος 85)	Μαστογραφία	<ul style="list-style-type: none"> • Ενδείκνυται • Γυναίκες αυτής της ηλικίας πρέπει να υπόκεινται σε ανά τριετία έλεγχο (που θα οργανώνεται από κρατικούς φορείς)
	Υπερηχογράφημα	<ul style="list-style-type: none"> • Ένδειξη σε ορισμένες περιπτώσεις • Δεν υπάρχει απόδειξη ότι το US ελαττώνει τη θνητότητα από τον καρκίνο του μαστού • Μπορεί να χρησιμοποιηθεί ως συμπληρωματική μέθοδος της μαστογραφίας σε γυναίκες με πυκνούς μαστούς και σε γυναίκες με ενθέματα

I
II
III
IV
V
VI
VII
VIII
IX
X

Κλινικό ερώτημα - νόσος	Απεικονιστική εξέταση	Σχόλια
Screening γυναικών ηλικίας > 70 έτη (Αλγόριθμος 85)	Μαστογραφία	<ul style="list-style-type: none"> • Ενδείκνυται • Γυναίκες αυτής της ηλικίας πρέπει να υπόκεινται σε έλεγχο αυτοβούλως
	Υπερηχογράφημα	<ul style="list-style-type: none"> • Ένδειξη σε ορισμένες περιπτώσεις • Δεν υπάρχει απόδειξη ότι το US ελαττώνει τη θνητότητα από τον καρκίνο του μαστού • Μπορεί να χρησιμοποιηθεί ως συμπληρωματική μέθοδος της μαστογραφίας σε γυναίκες με πυκνούς μαστούς και σε γυναίκες με ενθέματα
Οικογενειακό ιστορικό καρκίνου του μαστού	Μαστογραφία	<ul style="list-style-type: none"> • Σχετική ένδειξη • Γυναίκες με μέτριο ή υψηλό κίνδυνο ανάπτυξης καρκίνου του μαστού λόγω οικογενειακού ιστορικού θα πρέπει να παρακολουθούνται από εξειδικευμένα κέντρα μαστού • Screening προτείνεται μετά από συνεκτίμηση του γονιδιακού ελέγχου
	Υπερηχογράφημα	<ul style="list-style-type: none"> • Ένδειξη σε ορισμένες περιπτώσεις • Δεν υπάρχει απόδειξη ότι το US ελαττώνει τη θνητότητα από τον καρκίνο του μαστού • Μπορεί να χρησιμοποιηθεί ως συμπληρωματική μέθοδος της μαστογραφίας σε γυναίκες με πυκνούς μαστούς και σε γυναίκες με ενθέματα
	Μαγνητική τομογραφία	<ul style="list-style-type: none"> • Ενδείκνυται • Πρόσφατες μελέτες αποδεικνύουν ότι η MT είναι πλέον ευαίσθητη μέθοδος για την ανίχνευση του καρκίνου του μαστού σε γυναίκες με οικογενειακό ιστορικό

Κλινικό ερώτημα - νόσος	Απεικονιστική εξέταση	Σχόλια
Γυναίκες ηλικίας < 50 έτη υπό HRT	Μαστογραφία	<ul style="list-style-type: none"> • Ένδειξη σε ορισμένες περιπτώσεις • Η θεραπεία με ορμονική υποκατάσταση αυξάνει την πυκνότητα των μαστών και την πιθανότητα ανάπτυξης καλοήθων παθήσεων του μαστού • Υπάρχει σαφής ελάττωση της ευαισθησίας και της ειδικότητας στο screening αυτών των γυναικών καθώς και στον αριθμό επανακλήσεων αυτών • Δεν υπάρχει απόδειξη ότι η μαστογραφία θα πρέπει να προηγείται της έναρξης της θεραπείας
	Υπερηχογράφημα	<ul style="list-style-type: none"> • Ένδειξη σε ορισμένες περιπτώσεις • Δεν υπάρχει απόδειξη ότι το US ελαττώνει τη θνητότητα από τον καρκίνο του μαστού • Μπορεί να χρησιμοποιηθεί ως συμπληρωματική μέθοδος της μαστογραφίας σε γυναίκες με πυκνούς μαστούς και σε γυναίκες με ενθέματα
Screening σε γυναίκες ηλικίας > 50 έτη που έχουν υποβληθεί σε μειωτική επέμβαση	Μαστογραφία	<ul style="list-style-type: none"> • Ενδείκνυται • Η ευαισθησία της μαστογραφίας είναι χαμηλότερη σε αυτή την κατηγορία γυναικών
	Υπερηχογράφημα	<ul style="list-style-type: none"> • Ένδειξη σε ορισμένες περιπτώσεις • Δεν υπάρχει απόδειξη ότι το US ελαττώνει τη θνητότητα από τον καρκίνο του μαστού • Μπορεί να χρησιμοποιηθεί ως συμπληρωματική μέθοδος της μαστογραφίας σε γυναίκες με πυκνούς μαστούς και σε γυναίκες με ενθέματα

I

II

III

IV

V

VI

VII

VIII

IX

X

Κλινικό ερώτημα - νόσος	Απεικονιστική εξέταση	Σχόλια
Συμπτωματικές γυναίκες		
Κλινική υποψία καρκίνου (Αλγόριθμοι 86-88)	Μαστογραφία	<ul style="list-style-type: none"> • Ενδείκνυται • Στα πλαίσια του τριπλού ελέγχου (μαζί με κλινική εξέταση και US) • Για γυναίκες ηλικίας > 35 έτη
	Υπερηχογράφημα	<ul style="list-style-type: none"> • Ενδείκνυται • Για γυναίκες ηλικίας < 35 έτη, σε μονάδες μαστού
	Μαγνητική τομογραφία	<ul style="list-style-type: none"> • Ένδειξη σε ορισμένες περιπτώσεις • Παρέχει περαιτέρω χρήσιμες πληροφορίες σταδιοποίησης της νόσου, όταν η έκταση αυτής δεν δύναται να καθορισθεί επακριβώς δια του τριπλού ελέγχου
	Πυρηνική ιατρική	<ul style="list-style-type: none"> • Ένδειξη σε ορισμένες περιπτώσεις • Χρησιμοποιείται ως συμπληρωματική μέθοδος, ή όταν υπάρχει διαφωνία μεταξύ μαστογραφίας και US
Κλινική υποψία καρκίνου σε γυναίκες που έχουν υποβληθεί σε μειωτική επέμβαση	Μαστογραφία	<ul style="list-style-type: none"> • Ενδείκνυται σε γυναίκες με ενθέματα
Σταδιοποίηση καρκίνου (Αλγόριθμοι 86-88)	Μαστογραφία Ακτινογραφία θώρακος Υπερηχογράφημα Πυρηνική ιατρική Αξονική τομογραφία	<ul style="list-style-type: none"> • Ενδείκνυται • Τοπική σταδιοποίηση γίνεται με μαστογραφία και US • Για απομεμακρυσμένες μεταστάσεις προτείνεται σπινθηνογράφημα οστών, Ακτινογραφία θώρακος και US ήπατος, ή AT θώρακος/κοιλίας
	Μαγνητική τομογραφία	<ul style="list-style-type: none"> • Ενδείκνυται σε ορισμένες περιπτώσεις • Γίνεται σε αδιευκρίνιστες περιπτώσεις

Κλινικό ερώτημα - νόσος	Απεικονιστική εξέταση	Σχόλια
Παρακολούθηση γυναικών μετά θεραπεία καρκίνου	Μαστογραφία Υπερηχογράφημα Μαγνητική τομογραφία Πυρηνική ιατρική	<ul style="list-style-type: none"> • Ενδείκνυται • Η παρακολούθηση γίνεται με το τριπλό σχήμα. Σε ειδικές περιπτώσεις συνιστάται σπινθηρογράφημα μαστών
Γενικευμένο οίδημα, πόνος, τάση, έλξη θηλής μαστού	Μαστογραφία	<ul style="list-style-type: none"> • Δεν Ενδείκνυται αρχικά • Υπάρχει σχετική αξία σε γυναίκες ηλικίας > 40 έτη με επιμένοντα μη ειδικά συμπτώματα
	Υπερηχογράφημα	<ul style="list-style-type: none"> • Ενδείκνυται σε συγκριμένες περιπτώσεις • Σε απουσία λοιπών συμπτωμάτων υπόπτων για κακοήθεια, το US δεν μπορεί να μεταβάλλει τη διαχείριση της ασθενούς.
Κυκλική μασταλγία	Μαστογραφία	<ul style="list-style-type: none"> • Καμία εκ των δύο μεθόδων δεν ενδείκνυται μόνο επί πόνου των μαστών, χωρίς να υπάρχει άλλο κλινικό σύμπτωμα
	Υπερηχογράφημα	
Φλεγμονές μαστού	Υπερηχογράφημα	<ul style="list-style-type: none"> • Ενδείκνυται • Χρησιμοποιείται για την παρακολούθηση και σε κατευθυνόμενες παροχετεύσεις
	Μαστογραφία	<ul style="list-style-type: none"> • Χρησιμοποιείται για τη διαφοροδιάγνωση από κακοήθεια
Έλεγχος ενθεμάτων	Υπερηχογράφημα + Μαγνητική τομογραφία	<ul style="list-style-type: none"> • Το US αποτελεί φθηνή και γρήγορη μέθοδο • Η MT αποτελεί ειδική εξέταση

I

II

III

IV

V

VI

VII

VIII

IX

X

Κλινικό ερώτημα - νόσος	Απεικονιστική εξέταση	Σχόλια
Πρωτοπαθές οστικό νεόπλασμα (Αλγόριθμος 89)	Ακτινογραφία	<ul style="list-style-type: none"> • Απόλυτη ένδειξη • Πρέπει να εκτελείται σε κάθε περίπτωση αδιευκρίνιστου εμμένουστος οστικού άλγους • Θέτει την αρχική Διαφορική Διάγνωση και είναι χρήσιμη για την εκτίμηση της αναγκαιότητας βιοψίας • Αν τα ευρήματα είναι ενδεικτικά κακοήθους πρωτοπαθούς οστικού όγκου απαιτείται περαιτέρω έλεγχος με Μαγνητική τομογραφία
	Μαγνητική τομογραφία	<ul style="list-style-type: none"> • Ενδεδειγμένη εξέταση • Εξέταση εκλογής για την τοπική σταδιοποίηση του όγκου • Πρέπει να πάντα να αξιολογείται σε συνδυασμό με την Ακτινογραφία • Πρέπει να προηγείται οιασδήποτε βιοψίας
	Αξονική τομογραφία	<ul style="list-style-type: none"> • Ένδειξη σε ορισμένες περιπτώσεις • Μπορεί να προσφέρει πρόσθετες διαγνωστικές πληροφορίες σε ορισμένους όγκους, όπως το οστεοειδές οστέωμα • Μπορεί να συμπληρώσει την ακτινογραφία στη διερεύνηση της παρουσίας ασβεστώσεων ή οστεοποιήσεων του όγκου • Μπορεί να χρησιμοποιηθεί όταν δεν είναι εφικτή η Μαγνητική τομογραφία • Καθοδηγούμενες με ΑΤ βιοψίες πρωτοπαθών οστικών όγκων πρέπει να διενεργούνται σε κέντρα με ειδική εμπειρία • Σε πιθανότητα πνευμονικών μεταστάσεων ενδείκνυται Αξονική τομογραφία θώρακος

I

II

III

IV

V

VI

VII

VIII

IX

X

Κλινικό ερώτημα - νόσος	Απεικονιστική εξέταση	Σχόλια
	Σπινθηρογράφημα οστών	<ul style="list-style-type: none"> • Ένδειξη σε ορισμένες περιπτώσεις • Χρήσιμη για τον έλεγχο της πιθανής πολυεστιακής εντόπισης του όγκου • Ο καθορισμός της θέσης του FDG PET-CT ευρίσκεται σε εξέλιξη. Υπάρχουν ενδείξεις ότι μπορεί να είναι χρήσιμο στην ανάδειξη μεταστάσεων και των υποτροπών
Οστικές μεταστάσεις από γνωστή πρωτοπαθή νεοπλασία (Αλγόριθμος 90)	Σπινθηρογράφημα οστών	<ul style="list-style-type: none"> • Ενδεδειγμένη εξέταση • Ευαίσθητη αλλά όχι ειδική εξέταση, απαιτεί συσχέτιση με άλλη εξέταση για την αύξηση της ειδικότητας • Χρήσιμο για τον έλεγχο της παρουσίας και της διασποράς των οστικών μεταστάσεων από γνωστές πρωτοπαθείς νεοπλασίες • Δεν έχει ευαισθησία στη μελέτη του μυελώματος • Μπορεί να δώσει στοιχεία για την εκτίμηση της ανταπόκρισης στη θεραπεία • Επανάληψη πριν την πάροδο 6μήνου δεν είναι συνήθως σκόπιμη παρά μόνο εάν εμφανισθεί νέα συμπτωματολογία
	Μαγνητική τομογραφία	<ul style="list-style-type: none"> • Ενδεδειγμένη εξέταση • Ευαίσθητη εξέταση, με μεγαλύτερη ειδικότητα συγκριτικά με το Σπινθηρογράφημα, ωστόσο εντοπίσεις στο οστά των άκρων δυνατό να υποεκτιμηθούν • Έχει μεγαλύτερη απόδοση του σπινθηρογραφήματος στη μελέτη του μελώματος

Κλινικό ερώτημα - νόσος	Απεικονιστική εξέταση	Σχόλια
	Ακτινογραφία	<ul style="list-style-type: none"> • Σχετική ένδειξη • Η Ακτινογραφία ενδείκνυται μόνο για τον έλεγχο συγκεκριμένων οστικών δομών επί εστιακής συμπτωματολογίας, ή για συσχέτιση με το Σπινθηρογράφημα
Όγκος μαλακών μοριών (Αλγόριθμος 91)	Μαγνητική τομογραφία	<ul style="list-style-type: none"> • Ενδεδειγμένη εξέταση • Εξέταση εκλογής για την τοπική σταδιοποίηση του όγκου • Μπορεί να πιθανολογήσει ή και να θέσει τη διάγνωση σε μερικές των περιπτώσεων • Πρέπει πάντα να αξιολογείται σε συνδυασμό με την Ακτινογραφία για την παρουσία ασβεστώσεων ή οστεοποιήσεων • Πρέπει να προηγείται οιασδήποτε βιοψίας • Ενδείκνυται για τον έλεγχο υποτροπής του όγκου
	Ακτινογραφία	<ul style="list-style-type: none"> • Ενδεδειγμένη εξέταση • Απαραίτητη για τον έλεγχο της παρουσίας ασβεστώσεων ή οστεοποιήσεων του όγκου • Μπορεί να αναδείξει οστική επέκταση του όγκου
	Υπερηχογράφημα	<ul style="list-style-type: none"> • Σχετική ένδειξη • Κατάλληλο για το έλεγχο επιπολής εξεργασιών. Μπορεί να διαχωρίσει τους κυστικούς από τους συμπαγείς όγκους και να παρακολουθήσει καλοήθεις εξεργασίες • Κατάλληλο για τη διενέργεια κατευθυνόμενης βιοψίας • Βοηθά στον έλεγχο της πιθανής υποτροπής των επιπολής εντοπιζόμενων σαρκωμάτων

I

II

III

IV

V

VI

VII

VIII

IX

X

Κλινικό ερώτημα - νόσος	Απεικονιστική εξέταση	Σχόλια
	Αξονική τομογραφία	<ul style="list-style-type: none"> • Ένδειξη σε ορισμένες περιπτώσεις • Μπορεί να χρησιμοποιηθεί όταν δεν είναι εφικτή η Μαγνητική τομογραφία • Μπορεί να χρησιμεύσει συμπληρωματικά ή διευκρινιστικά της Ακτινογραφίας με τις ίδιες με αυτή ενδείξεις • Κατάλληλη για τη διενέργεια κατευθυνόμενης βιοψίας
Μυέλωμα	Ακτινογραφία	<ul style="list-style-type: none"> • Ενδεδειγμένη εξέταση • Χρήσιμη για τον έλεγχο των νέων περιπτώσεων και των υποτροπών • Η απόδοση του οστικού ελέγχου είναι μεγαλύτερη για τη σπονδυλική στήλη, τα οστά της πυέλου και τα μηριαία • Ιδιαίτερα χρήσιμη στο Μη Εκκριτικό Μυέλωμα και επί παρουσίας διάχυτης οστεοπενίας
	Μαγνητική τομογραφία	<ul style="list-style-type: none"> • Σχετική ένδειξη – Εξειδικευμένη εξέταση • Μεγαλύτερη ευαισθησία της Ακτινογραφίας αν διενεργηθεί εξέταση ολοκλήρου του σώματος • Ενδείκνυται επί σημειολογίας πίεσης του νωτιαίου μυελού • Ενδείκνυται επί αρνητικής Ακτινογραφίας και για τον έλεγχο Μονοκλωνικής γαμμαπάθειας ακαθόριστης σημασίας (MGUS) και μονήρους πλασμοκυτώματος. • Εστιασμένος έλεγχος μπορεί να είναι χρήσιμος στην παρακολούθηση μετά θεραπεία

Κλινικό ερώτημα - νόσος	Απεικονιστική εξέταση	Σχόλια
	Αξονική τομογραφία	<ul style="list-style-type: none"> • Ένδειξη σε ορισμένες περιπτώσεις • Εναλλακτική εξέταση όταν δεν μπορεί να διενεργηθεί Μαγνητική τομογραφία
	Σπινθηρογράφημα οστών	<ul style="list-style-type: none"> • Δεν ενδείκνυται • Είναι συχνά αρνητικό και οδηγεί σε υποεκτίμηση της νόσου • Ο καθορισμός της θέσης του FDG PET-CT ευρίσκεται σε εξέλιξη. Μπορεί να αναδείξει εξωσκελετική νόσο. Υπάρχουν ενδείξεις ότι μπορεί να χρησιμεύσει στην παρακολούθηση της ανταπόκρισης στη θεραπεία
Οστικό άλγος (Αλγόριθμος 92)	Ακτινογραφία	<ul style="list-style-type: none"> • Σχετική ένδειξη • Χρήσιμη στην απεικόνιση συγκεκριμένων οστικών δομών επί αδιευκρίνιστου εμμένουστος οστικού άλγους
	Μαγνητική τομογραφία	<ul style="list-style-type: none"> • Σχετική ένδειξη • Κατάλληλη επί εμμένουστος εστιακού άλγους με αρνητική Ακτινογραφία ή αρνητικό Σπινθηρογράφημα. Η απόδοση της είναι ενδεχομένως μειωμένη επί σχετικά διάχυτου άλγους και μειωμένη επί διάχυτου άλγους. Παρέχει επιπρόσθετες διαγνωστικές πληροφορίες επί θετικής Ακτινογραφίας ή θετικού Σπινθηρογραφήματος

I

II

III

IV

V

VI

VII

VIII

IX

X

Κλινικό ερώτημα - νόσος	Απεικονιστική εξέταση	Σχόλια
	Σπινθηρογράφημα οστών	<ul style="list-style-type: none"> • Σχετική ένδειξη • Μπορεί να αποδείξει την οστική προέλευση του άλγους επί αρνητικής Ακτινογραφίας. Χρήσιμο επί αμφίβολής ή θετικής Ακτινογραφίας σε ειδικές περιπτώσεις, όπως επί υποψίας οστεοειδούς οστεώματος, οστεομυελίτιδας ή οστικών μεταστάσεων
	Αξονική τομογραφία	<ul style="list-style-type: none"> • Ένδειξη σε ορισμένες περιπτώσεις • Συμπληρωματική εξέταση για την περαιτέρω διευκρίνιση οστικής βλάβης • Χρήσιμη όταν σχεδιάζεται βιοψία.
Μυελοπάθεια (Αλγόριθμος 93)	Μαγνητική τομογραφία	<ul style="list-style-type: none"> • Ενδεδειγμένη εξέταση • Εξέταση εκλογής για κάθε περίπτωση πίεσης του νωτιαίου μυελού και για όλες τις ενδομυελικές βλάβες • Χρήσιμη στον καθορισμό της πρόγνωσης
	Αξονική τομογραφία	<ul style="list-style-type: none"> • Σχετική ένδειξη • Χρήσιμη όταν απαιτείται λεπτομερής απεικόνιση της οστικής βλάβης • Μυελογραφία με Αξονική τομογραφία σαν εναλλακτική εξέταση όταν δεν μπορεί να διενεργηθεί Μαγνητική τομογραφία
	Σπινθηρογράφημα οστών	<ul style="list-style-type: none"> • Ένδειξη σε ορισμένες περιπτώσεις • Μπορεί να χρησιμοποιηθεί για τον έλεγχο και εντοπισμό οστικών μεταστάσεων ή τον εντοπισμό εστιακών αλλοιώσεων της σπονδυλικής στήλης, όπως το οστεοειδές οστέωμα

Κλινικό ερώτημα - νόσος	Απεικονιστική εξέταση	Σχόλια
Οστεομυελίτις (Αλγόριθμος 94)	Ακτινογραφία	<ul style="list-style-type: none"> • Ενδεδειγμένη εξέταση • Είναι η πρωταρχική απεικονιστική εξέταση
	Μαγνητική τομογραφία	<ul style="list-style-type: none"> • Ενδεδειγμένη εξέταση • Αναδεικνύει με ακρίβεια την οστεομυελίτιδα και την πιθανή συμμετοχή των παρακειμένων μαλακών μορίων
	Σπινθηρογράφημα οστών	<ul style="list-style-type: none"> • Σχετική ένδειξη • Σπινθηρογράφημα τριών φάσεων με Tc-99-ΗΜΡΑΟ και με σεσημασμένα λευκά αιμοσφαίρια με In-111, εναλλακτικά της Μαγνητικής τομογραφίας • Χρήσιμο σε υποψία οστεομυελίτιδας με απουσία εστιακής συμπτωματολογίας • Χρήσιμο στην ανάδειξη φλεγμονής πέριξ μεταλλικών προσθέσεων • Το FDG PET-CT μπορεί να είναι χρήσιμο σε χρόνιες φλεγμονές
	Αξονική τομογραφία	<ul style="list-style-type: none"> • Ένδειξη σε ορισμένες περιπτώσεις • Χρήσιμη στην ανάδειξη οστικών απολλυμάτων και για τη διενέργεια κατευθυνόμενης βιοψίας
	Υπερηχογράφημα	<ul style="list-style-type: none"> • Ένδειξη σε ορισμένες περιπτώσεις • Είναι ιδιαίτερα χρήσιμη εξέταση στα νεογνά και βρέφη
Σπονδυλική στήλη		
Συγγενείς ανωμαλίες σπονδυλικής στήλης (ΣΣ)	Μαγνητική Τομογραφία	<ul style="list-style-type: none"> • Απόλυτη ένδειξη • Η Μαγνητική Τομογραφία αναδεικνύει όλες τις συγγενείς ανωμαλίες
	Απλή ακτινογραφία	<ul style="list-style-type: none"> • Σχετική ένδειξη • Η απλή ακτινογραφία ενδείκνυται για τη μελέτη όλης της σπονδυλικής στήλης σε σκολίωση

I

II

III

IV

V

VI

VII

VIII

IX

X

Κλινικό ερώτημα - νόσος	Απεικονιστική εξέταση	Σχόλια
Μυελοπάθεια (όγκοι, φλεγμονή, έμφρακτο κ.λπ.)	Μαγνητική Τομογραφία	<ul style="list-style-type: none"> • Απόλυτη ένδειξη • Η Μαγνητική Τομογραφία είναι μέθοδος εκλογής για την ανάδειξη μυελικής βλάβης και αξιολόγηση της συμπίεσης του νωτιαίου μυελού
	Αξονική Μυελογραφία	<ul style="list-style-type: none"> • Σχετική ένδειξη • Η Αξονική Μυελογραφία γίνεται σε αντένδειξη διενέργειας Μαγνητικής Τομογραφίας, προσφέροντας και λεπτομερή απεικόνιση των οστών
Αυχενική Μοίρα Σπονδυλικής Στήλης (ΑΜΣΣ)		
Κρανιοεγκεφαλική κάκωση ΑΜΣΣ, χωρίς απώλεια αισθήσεων	Απλή ακτινογραφία	<ul style="list-style-type: none"> • Σχετική ένδειξη σε ορισμένες περιπτώσεις • Ασθενείς με ένα εκ των παρακάτω πρέπει να υποβάλλονται σε απλή ακτινογραφία της ΑΜΣΣ: (α) αδυναμία στροφής του αυχένα 45° (β) Κλίμακα κώματος Γλασκώβης < 15 (γ) παραισθησία άκρων (δ) εστιακή νευρολογική σημειολογία (ε) αδυναμία αξιολόγησης του εύρους κινητικότητας της ΑΜΣΣ (στ) ηλικία ≥ 65 ετών (ζ) επικίνδυνος μηχανισμός κάκωσης
	Αξονική Τομογραφία	<ul style="list-style-type: none"> • Σχετική ένδειξη σε ορισμένες περιπτώσεις • Η Αξονική Τομογραφία γίνεται σε ασθενείς που οι απλές ακτινογραφίες είναι τεχνικά ανεπαρκείς

Κλινικό ερώτημα - νόσος	Απεικονιστική εξέταση	Σχόλια
Κρανιοεγκεφαλική κάκωση και απώλεια αισθήσεων	Αξονική Τομογραφία	<ul style="list-style-type: none"> • Ενδεδειγμένη εξέταση • Η Αξονική Τομογραφία είναι η καταλληλότερη εξέταση σε ασθενείς υψηλού κινδύνου, λόγω και της αδυναμίας λήψης κατάλληλων ακτινογραφιών σε ασθενείς με απώλεια αισθήσεων
Κάκωση ΑΜΣΣ με πόνο	Απλή ακτινογραφία	<ul style="list-style-type: none"> • Ενδεδειγμένη εξέταση • Ασθενείς με ένα εκ των παρακάτω πρέπει να υποβάλλονται σε απλή ακτινογραφία της ΑΜΣΣ: <ul style="list-style-type: none"> (α) αδυναμία στροφής του αυχένα 45° (β) Κλίμακα κώματος Γλασκώβης <15 (γ) παραισθησία άκρων (δ) εστιακή νευρολογική σημειολογία (ε) αδυναμία αξιολόγησης του εύρους κινητικότητας της ΑΜΣΣ (στ) ηλικία ≥ 65 ετών (ζ) επικίνδυνος μηχανισμός κάκωσης
	Αξονική Τομογραφία/ Μαγνητική Τομογραφία	<ul style="list-style-type: none"> • Σχετική ένδειξη • Σε ασθενείς υψηλού κινδύνου, με σοβαρές πολύπλοκες κακώσεις και τεχνικά ανεπαρκείς απλές ακτινογραφίες, πρέπει να γίνεται Αξονική Τομογραφία ή ακόμη και Μαγνητική Τομογραφία
Κάκωση ΑΜΣΣ με νευρολογική σημειολογία (Αλγόριθμος 95)	Απλή ακτινογραφία	<ul style="list-style-type: none"> • Ενδεδειγμένη εξέταση • Η απλή ακτινογραφία χρησιμοποιείται σαν πρώτη εξέταση προσφέροντας τις αρχικές πληροφορίες, καθώς και για τον προεγχειρητικό σχεδιασμό
	Αξονική Τομογραφία	<ul style="list-style-type: none"> • Σχετική ένδειξη • Η Αξονική Τομογραφία χρησιμοποιείται για τη γρήγορη αξιολόγηση της ΑΜΣΣ όταν οι απλές ακτινογραφίες είναι κακής ποιότητας

I

II

III

IV

V

VI

VII

VIII

IX

X

Κλινικό ερώτημα - νόσος	Απεικονιστική εξέταση	Σχόλια
	Μαγνητική Τομογραφία	<ul style="list-style-type: none"> • Απόλυτη ένδειξη • Η Μαγνητική Τομογραφία είναι η μέθοδος εκλογής για την ανάδειξη των κακώσεων του νωτιαίου μυελού, των συνδέσμων, αλλά και των καταγμάτων των σπονδύλων
Κάκωση ΑΜΣΣ με πόνο και υπόνοια συνδεσμικής κάκωσης από την αρχική απλή ακτινογραφία	Μαγνητική Τομογραφία	<ul style="list-style-type: none"> • Ενδεδειγμένη εξέταση • Η Μαγνητική Τομογραφία προσφέρει όλες τις απαραίτητες πληροφορίες για τις κακώσεις των συνδέσμων, του νωτιαίου μυελού και γενικότερα των μαλακών μορίων
	Απλή ακτινογραφία	<ul style="list-style-type: none"> • Σχετική ένδειξη • Απλές ακτινογραφίες σε κάμψη και έκταση έχουν αξία 10 τουλάχιστον μέρες μετά την κάκωση και όχι στην οξεία φάση όπου η Μαγνητική Τομογραφία είναι μέθοδος εκλογής
Υπόνοια ατλαντοαξονικού υπεξάρθρηματος (Αλγόριθμος 96)	Απλή ακτινογραφία	<ul style="list-style-type: none"> • Ενδεδειγμένη εξέταση • Η πλάγια απλή ακτινογραφία μπορεί να δείξει το υπεξάρθρημα
	Μαγνητική Τομογραφία	<ul style="list-style-type: none"> • Σχετική ένδειξη • Η Μαγνητική Τομογραφία χρησιμοποιείται όταν η απλή ακτινογραφία είναι θετική ή σε παρουσία νευρολογικής σημειολογίας
	Αξονική Τομογραφία	<ul style="list-style-type: none"> • Σχετική ένδειξη • Η Αξονική Τομογραφία χρησιμοποιείται για την ανάδειξη προδιαθεσικών συγγενών ανωμαλιών, καθώς και για τη διάγνωση του μετατραυματικού ραιβόκρανου
Αυχεναλγία, βραχιαλγία, εκφυλιστική νόσος	Μαγνητική Τομογραφία	<ul style="list-style-type: none"> • Σχετική ένδειξη • Η Μαγνητική Τομογραφία χρησιμοποιείται όταν ο πόνος είναι έντονος ή εμφανίζεται νευρολογική σημειολογία

Κλινικό ερώτημα - νόσος	Απεικονιστική εξέταση	Σχόλια
	Απλή ακτινογραφία	<ul style="list-style-type: none"> • Σχετική ένδειξη σε ορισμένες περιπτώσεις • Συνήθως δεν ενδείκνυται, καθώς η παρουσία εκφυλιστικών αλλοιώσεων στην απλή ακτινογραφία μπορεί να μη σχετίζεται με τη συμπτωματολογία
Θωρακική Μοίρα Σπονδυλικής Στήλης (ΘΜΣΣ)		
Κάκωση θωρακικής μοίρας ΣΣ (ΘΜΣΣ) με πόνο χωρίς νευρολογική εικόνα ή αδυναμία εκτίμησης του ασθενούς	Απλή ακτινογραφία	<ul style="list-style-type: none"> • Ενδεδειγμένη εξέταση • Η απλή ακτινογραφία χρησιμοποιείται σε επικίνδυνο μηχανισμό κάκωσης, παρουσία κατάγματος στην υπόλοιπη σπονδυλική στήλη και όταν ο ασθενής είναι δύσκολο να αξιολογηθεί
	Αξονική Τομογραφία	<ul style="list-style-type: none"> • Σχετική ένδειξη σε ορισμένες περιπτώσεις • Η Αξονική Τομογραφία γίνεται εφόσον από την απλή ακτινογραφία υπάρχει υπόνοια αστάθειας ή κατάγματος στα οπίσθια σπονδυλικά στοιχεία
Κάκωση ΘΜΣΣ με νευρολογική εικόνα με ή χωρίς πόνο (Αλγόριθμος 97)	Απλή ακτινογραφία	<ul style="list-style-type: none"> • Ενδεδειγμένη εξέταση • Η απλή ακτινογραφία χρησιμοποιείται σαν αρχική εξέταση αλλά χρειάζεται περαιτέρω έλεγχο
	Αξονική Τομογραφία	<ul style="list-style-type: none"> • Ενδεδειγμένη εξέταση • Η Αξονική Τομογραφία γίνεται για τη λεπτομερή αξιολόγηση της κάκωσης των σπονδύλων
	Μαγνητική Τομογραφία	<ul style="list-style-type: none"> • Απόλυτη ένδειξη • Η Μαγνητική Τομογραφία είναι η καλύτερη μέθοδος για την ανάδειξη των κακώσεων και της συμπίεσης του νωτιαίου μυελού και των σπονδυλικών καταγμάτων σε πολλαπλά επίπεδα

I

II

III

IV

V

VI

VII

VIII

IX

X

Κλινικό ερώτημα - νόσος	Απεικονιστική εξέταση	Σχόλια
Πόνος στη ΘΜΣΣ χωρίς κάκωση, εκφυλιστική νόσος	Μαγνητική Τομογραφία	<ul style="list-style-type: none"> • Σχετική ένδειξη • Η Μαγνητική Τομογραφία χρησιμοποιείται όταν ο πόνος επιμένει, η αντιμετώπιση του είναι δύσκολη ή εμφανίζεται νευρολογική σημειολογία
	Απλή ακτινογραφία	<ul style="list-style-type: none"> • Σχετική ένδειξη σε ορισμένες περιπτώσεις • Η απλή ακτινογραφία μπορεί να χρησιμοποιηθεί σε ηλικιωμένους ασθενείς για το ενδεχόμενο οστεοπορωτικού κατάγματος ή άλλης αιτιολογίας οστικής βλάβης
Οσφυϊκή Μοίρα Σπονδυλικής Στήλης (ΟΜΣΣ)		
Κάκωση οσφυϊκής μοίρας ΣΣ (ΟΜΣΣ) με πόνο χωρίς νευρολογική εικόνα ή αδυναμία εκτίμησης του ασθενούς	Απλή ακτινογραφία	<ul style="list-style-type: none"> • Ενδεδειγμένη εξέταση • Η απλή ακτινογραφία χρησιμοποιείται σε επικίνδυνο μηχανισμό κάκωσης, παρουσία κατάγματος στην υπόλοιπη σπονδυλική στήλη και όταν ο ασθενής είναι δύσκολο να αξιολογηθεί
	Αξονική Τομογραφία	<ul style="list-style-type: none"> • Σχετική ένδειξη σε ορισμένες περιπτώσεις • Η Αξονική Τομογραφία γίνεται εφόσον από την απλή ακτινογραφία υπάρχει υπόνοια αστάθειας ή κατάγματος στα οπίσθια σπονδυλικά στοιχεία
Κάκωση ΟΜΣΣ με νευρολογική εικόνα με ή χωρίς πόνο (Αλγόριθμος 98)	Απλή ακτινογραφία	<ul style="list-style-type: none"> • Ενδεδειγμένη εξέταση • Η απλή ακτινογραφία χρησιμοποιείται σαν αρχική εξέταση αλλά χρειάζεται περαιτέρω έλεγχος
	Αξονική Τομογραφία	<ul style="list-style-type: none"> • Ενδεδειγμένη εξέταση • Η Αξονική Τομογραφία γίνεται για τη λεπτομερή αξιολόγηση της κάκωσης των σπονδύλων

Κλινικό ερώτημα - νόσος	Απεικονιστική εξέταση	Σχόλια
	Μαγνητική Τομογραφία	<ul style="list-style-type: none"> • Απόλυτη ένδειξη • Η Μαγνητική Τομογραφία είναι η καλύτερη μέθοδος για την ανάδειξη των κακώσεων και της συμπίεσης του νωτιαίου μυελού και των σπονδυλικών καταγμάτων σε πολλαπλά επίπεδα
Χρόνια οσφυαλγία χωρίς κλινικοεργαστηριακές ενδείξεις φλεγμονής / νεοπλασίας (Αλγόριθμος 99)	Μαγνητική Τομογραφία	<ul style="list-style-type: none"> • Ενδεδειγμένη εξέταση • Η Μαγνητική Τομογραφία είναι μέθοδος εκλογής για τη διάγνωση των περισσότερων παθήσεων της σπονδυλικής στήλης
	Απλή ακτινογραφία	<ul style="list-style-type: none"> • Σχετική ένδειξη σε ορισμένες περιπτώσεις • Η απλή ακτινογραφία ενδείκνυται σε υπόνοια οστεοπορωτικού κατάγματος ή σε νέους ασθενείς με σπονδυλολίθωση, αγκυλοποιητική σπονδυλίτιδα κλπ.
	Αξονική Τομογραφία	<ul style="list-style-type: none"> • Σχετική ένδειξη • Η Αξονική Τομογραφία χρησιμοποιείται όταν αντενδείκνυται η Μαγνητική Τομογραφία και όταν απαιτείται περαιτέρω αξιολόγηση σπονδυλόλυσης
	Σπινθηρογράφημα	<ul style="list-style-type: none"> • Σχετική ένδειξη • Το σπινθηρογράφημα έχει αντικατασταθεί από την Αξονική και Μαγνητική Τομογραφία, μπορεί να αναδείξει όμως περιπτώσεις οστεοειδούς οστεώματος και σπονδυλόλυσης που έχουν διαλάθει του ελέγχου

I

II

III

IV

V

VI

VII

VIII

IX

X

Κλινικό ερώτημα - νόσος	Απεικονιστική εξέταση	Σχόλια
<p>Οξεία οσφυαλγία που συνοδεύεται από σοβαρές διαταραχές (νευρολογική σημειολογία, ηλικία < 20 ή >55 ετών, ιστορικό κακοήθειας, γενικευμένη κακουχία και απώλεια βάρους, HIV, χρήση ενδοφλέβιων ναρκωτικών, χρήση στεροειδών, δομική ανωμαλία, μη μηχανικός πόνος, πυρετός, θωρακικός πόνος) (Αλγόριθμος 100)</p>	Μαγνητική Τομογραφία	<ul style="list-style-type: none"> • Απόλυτη ένδειξη • Η Μαγνητική Τομογραφία είναι μέθοδος εκλογής και πρέπει να διενεργείται άμεσα σε ασθενείς με οξεία νευρολογική διαταραχή και σε υπόνοια νεοπλασίας ή φλεγμονής
	Απλή ακτινογραφία	<ul style="list-style-type: none"> • Σχετική ένδειξη σε ορισμένες περιπτώσεις • Η απλή ακτινογραφία μπορεί να γίνει στα πλαίσια προεγχειρητικού ελέγχου
	Αξονική Τομογραφία	<ul style="list-style-type: none"> • Σχετική ένδειξη • Η Αξονική Τομογραφία χρησιμοποιείται για καθοδηγούμενες βιοψίες
	Σπινθηρογράφημα	<ul style="list-style-type: none"> • Σχετική ένδειξη • Το Σπινθηρογράφημα μη ειδική εξέταση χρησιμεύει κυρίως στην αξιολόγηση διασποράς της νόσου (π.χ. δευτεροπαθείς εντοπίσεις)
<p>Οξεία οσφυαλγία που δεν συνοδεύεται από σοβαρές διαταραχές (Αλγόριθμος 101)</p>	Μαγνητική Τομογραφία	<ul style="list-style-type: none"> • Απόλυτη ένδειξη • Η Μαγνητική Τομογραφία είναι μέθοδος εκλογής
	Απλή ακτινογραφία	<ul style="list-style-type: none"> • Σχετική ένδειξη σε ορισμένες περιπτώσεις • Η απλή ακτινογραφία ενδείκνυται μόνον σε περίπτωση οστεοπορωτικού κατάγματος
	Αξονική Τομογραφία	<ul style="list-style-type: none"> • Σχετική ένδειξη • Η Αξονική Τομογραφία μπορεί να γίνει όταν αντενδείκνυται η Μαγνητική Τομογραφία

Κλινικό ερώτημα - νόσος	Απεικονιστική εξέταση	Σχόλια
Κάκωση πύελου μετά από πτώση με αδυναμίας στήριξης	Απλή ακτινογραφία	<ul style="list-style-type: none"> • Ενδεδειγμένη εξέταση • Χρειάζεται λεπτομερής μελέτη της απλής ακτινογραφίας για το ενδεχόμενο κατάγματος στον αυχένα του μηριαίου και ενδεχομένως συμπλήρωση με πλάγιες προβολές
	Αξονική Τομογραφία/ Μαγνητική Τομογραφία	<ul style="list-style-type: none"> • Σχετική ένδειξη σε ορισμένες περιπτώσεις • Η περαιτέρω αξιολόγηση με Αξονική/Μαγνητική Τομογραφία γίνεται όταν εμμένει η συμπτωματολογία και η απλή ακτινογραφία είναι αρνητική ή αμφίβολη
Ιερή και Κοκκυγική Μοίρα Σπονδυλικής Στήλης		
Κάκωση κόκκυγος, κοκκυγοδυνία	Απλή ακτινογραφία	<ul style="list-style-type: none"> • Σχετική ένδειξη σε ορισμένες περιπτώσεις • Η χρησιμότητα της αμφισβητείται, καθώς η απλή ακτινογραφία μπορεί να είναι ψευδώς αρνητική, ενώ τα ευρήματα δεν διαφοροποιούν την αντιμετώπιση
Πόνος ιερολαγονίων	Απλή ακτινογραφία	<ul style="list-style-type: none"> • Ενδεδειγμένη εξέταση • Η απλή ακτινογραφία είναι η πρώτη εξέταση στη διερεύνηση οροαρνητικής αρθρίτιδας
	Μαγνητική Τομογραφία ή Αξονική Τομογραφία ή Σπινθηρογράφημα	<ul style="list-style-type: none"> • Σχετική ένδειξη • Εναλλακτικές μέθοδοι, με τη Μαγνητική Τομογραφία να υπερτερεί στην ανάδειξη της πρώιμης ιερολαγονίτιδας
Πόνος ισχίου χωρίς ιστορικό κάκωσης (Αλγόριθμος 102)	Απλή ακτινογραφία	<ul style="list-style-type: none"> • Ενδεδειγμένη εξέταση • Η απλή ακτινογραφία ενδείκνυται σε επίμονο πόνο και μπορεί να δείξει οστική παθολογία, διαβρωτικές-αρθρικές αλλοιώσεις και δυσπλασία

I

II

III

IV

V

VI

VII

VIII

IX

X

Κλινικό ερώτημα - νόσος	Απεικονιστική εξέταση	Σχόλια
	Σπινθηρογράφημα	<ul style="list-style-type: none"> • Σχετική ένδειξη σε ορισμένες περιπτώσεις • Το σπινθηρογράφημα σπάνια ενδείκνυται καθώς δεν είναι ειδική εξέταση
	Μαγνητική Τομογραφία	<ul style="list-style-type: none"> • Ενδεδειγμένη εξέταση • Η Μαγνητική Τομογραφία πρέπει να είναι η επόμενη εξέταση σε επίμονο πόνο στο ισχίο και αρνητική απλή ακτινογραφία
Κάτω Άκρο		
Πόνος ισχίου και υπόνοια οστεονέκρωσης	Απλή ακτινογραφία	<ul style="list-style-type: none"> • Ενδεδειγμένη εξέταση • Η θετική απλή ακτινογραφία τεκμηριώνει τη διάγνωση, αλλά μπορεί να είναι αρνητική τους πρώτους 6-9 μήνες
	Μαγνητική Τομογραφία	<ul style="list-style-type: none"> • Απόλυτη ένδειξη • Η Μαγνητική Τομογραφία είναι η πιο ευαίσθητη εξέταση στην εκτίμηση της οστεονέκρωσης σε πρώιμο στάδιο
Κάκωση γόνατος μετά από πτώση ή αμβλύ τραύμα (Αλγόριθμος 103)	Απλή ακτινογραφία	<ul style="list-style-type: none"> • Σχετική ένδειξη • Η απλή ακτινογραφία είναι απαραίτητη για ηλικίες < 12 ή > 50 ετών ή αν ο ασθενής δεν μπορεί να κάνει 4 βήματα με φόρτιση
	Αξονική Τομογραφία	<ul style="list-style-type: none"> • Σχετική ένδειξη σε ορισμένες περιπτώσεις • Η Αξονική Τομογραφία είναι χρήσιμη για τη μελέτη των ενδάρθριων καταγμάτων
	Μαγνητική Τομογραφία	<ul style="list-style-type: none"> • Σχετική ένδειξη σε ορισμένες περιπτώσεις • Η Μαγνητική Τομογραφία χρησιμοποιείται σε υπόνοια κάκωσης των μαλακών μοριών (σύνδεσμοι, μηνίσκοι, τένοντες, αρθρικός θύλακος κ.λπ.)

Κλινικό ερώτημα - νόσος	Απεικονιστική εξέταση	Σχόλια
Πόνος στο γόνατο χωρίς κάκωση, μπλοκάρισμα ή περιορισμό κινητικότητας (Αλγόριθμος 104)	Απλή ακτινογραφία	<ul style="list-style-type: none"> • Σχετική ένδειξη σε ορισμένες περιπτώσεις • Η απλή ακτινογραφία μπορεί να είναι αρνητική, καθώς η συμπτωματολογία αρχίζει συνήθως από αλλοιώσεις των μαλακών μορίων, χρησιμοποιείται δε και στον προεχειρητικό έλεγχο
	Υπερηχογράφημα	<ul style="list-style-type: none"> • Σχετική ένδειξη σε ορισμένες περιπτώσεις • Το Υπερηχογράφημα μπορεί να χρησιμοποιηθεί για τον πόνο στο πρόσθιο γόνατο (τενοντοπάθεια/θυλακίτιδα)
	Μαγνητική Τομογραφία	<ul style="list-style-type: none"> • Σχετική ένδειξη • Η Μαγνητική Τομογραφία χρησιμοποιείται σε επίμονο πόνο στο γόνατο και σε υπόνοια οστεονέκρωσης και φλεγμονής
Πόνος στο γόνατο με μπλοκάρισμα	Απλή ακτινογραφία	<ul style="list-style-type: none"> • Ενδεδειγμένη εξέταση • Η απλή ακτινογραφία μπορεί να αναδείξει ακτινοσκοιερρά ελεύθερα ενδοαρθρικά στοιχεία
	Μαγνητική Τομογραφία	<ul style="list-style-type: none"> • Ενδεδειγμένη εξέταση • Η Μαγνητική Τομογραφία είναι η μέθοδος εκλογής για την ανάδειξη ρήξεων των μηνίσκων και ελεύθερων στοιχείων στην άρθρωση
Κάκωση ποδοκνημικής (Αλγόριθμος 105)	Απλή ακτινογραφία	<ul style="list-style-type: none"> • Σχετική ένδειξη • Σύμφωνα με τα κριτήρια της Ottawa ο έλεγχος με απλή ακτινογραφία πρέπει να γίνεται σε: <ul style="list-style-type: none"> (α) αδυναμία φόρτισης και βάδισης μετά την κάκωση (β) ευαισθησία στο κατώτερο έξω ή έσω σφυρό

I

II

III

IV

V

VI

VII

VIII

IX

X

Κλινικό ερώτημα - νόσος	Απεικονιστική εξέταση	Σχόλια
	Αξονική Τομογραφία	<ul style="list-style-type: none"> • Σχετική ένδειξη σε ορισμένες περιπτώσεις • Όταν η απλή ακτινογραφία είναι αρνητική η Αξονική Τομογραφία μπορεί να αναδείξει λανθάνοντα κατάγματα
	Μαγνητική Τομογραφία / Υπερηχογράφημα	<ul style="list-style-type: none"> • Σχετική ένδειξη σε ορισμένες περιπτώσεις • Η Μαγνητική Τομογραφία και το Υπερηχογράφημα εφόσον υπάρχει επαρκής εμπειρία χρησιμοποιούνται για τις κακώσεις των μαλακών μορίων
Κάκωση άκρου ποδός	Απλή ακτινογραφία	<ul style="list-style-type: none"> • Σχετική ένδειξη • Η απλή ακτινογραφία πρέπει να γίνεται όταν υπάρχει οστική ευαισθησία ή αδυναμία φόρτισης και βάρδισης
	Αξονική Τομογραφία	<ul style="list-style-type: none"> • Σχετική ένδειξη σε ορισμένες περιπτώσεις • Η Αξονική Τομογραφία απαιτείται σε σύνθετες κακώσεις του μέσου άκρου ποδός
Κάταγμα άκρου ποδός από καταπόνηση	Απλή ακτινογραφία	<ul style="list-style-type: none"> • Ενδεδειγμένη εξέταση • Η απλή ακτινογραφία ενδείκνυται σαν πρώτη εξέταση αν και μπορεί να είναι αρνητική
	Μαγνητική Τομογραφία	<ul style="list-style-type: none"> • Απόλυτη ένδειξη • Η Μαγνητική Τομογραφία μπορεί να αναδείξει σε πρώιμη φάση το κάταγμα καθώς και την εμβιομηχανική του οστού
Βλαισός μέγας δάκτυλος	Απλή ακτινογραφία	<ul style="list-style-type: none"> • Σχετική ένδειξη • Η απλή ακτινογραφία γίνεται για αξιολόγηση και σχεδίαση της χειρουργικής επέμβασης

Κλινικό ερώτημα - νόσος	Απεικονιστική εξέταση	Σχόλια
Πόνος στην πτέρνα και υπόνοια πελματιαίας απονευρωσίτιδας	Απλή ακτινογραφία	<ul style="list-style-type: none"> • Δεν ενδείκνυται • Η παρουσία οστεοφύτων στην πτέρνα στην απλή ακτινογραφία είναι συχνό τυχαίο εύρημα, η μέθοδος σπάνια εντοπίζει το αίτιο του πόνου και δεν ενδείκνυται
	Μαγνητική Τομογραφία / Υπερηχογράφημα	<ul style="list-style-type: none"> • Σχετική ένδειξη • Η Μαγνητική Τομογραφία και το Υπερηχογράφημα με επαρκή εμπειρία, είναι ευαίσθητες μέθοδοι στην ανάδειξη των φλεγμονωδών αλλαγών του πέλματος
Άνω Άκρο		
Κάκωση ώμου (Αλγόριθμος 106)	Απλή ακτινογραφία	<ul style="list-style-type: none"> • Απόλυτη ένδειξη • Η απλή ακτινογραφία είναι η πρώτη εξέταση, σε μερικά δε εξαρθήματα τα ευρήματα είναι δυσδιάκριτα
	Αξονική Τομογραφία	<ul style="list-style-type: none"> • Σχετική ένδειξη σε ορισμένες περιπτώσεις • Η Αξονική Τομογραφία έχει ρόλο στην ανάδειξη των οστικών κακώσεων σε σύνθετες περιπτώσεις
	Υπερηχογράφημα/ Μαγνητική Τομογραφία	<ul style="list-style-type: none"> • Σχετική ένδειξη σε ορισμένες περιπτώσεις • Το Υπερηχογράφημα, η Μαγνητική Τομογραφία έχουν ρόλο στις κακώσεις των μαλακών μορίων
Ρήξη μυοτενόντιου στροφικού πετάλου (Αλγόριθμος 107)	Υπερηχογράφημα	<ul style="list-style-type: none"> • Ενδεδειγμένη εξέταση • Το Υπερηχογράφημα είναι η πρώτη εξέταση και εφόσον υπάρχει επαρκής εμπειρία αναδεικνύεται η ακεραιότητα ή μη του στροφικού πετάλου, ενώ χρησιμοποιείται και για την καθοδήγηση θεραπευτικών εγχύσεων

I

II

III

IV

V

VI

VII

VIII

IX

X

Κλινικό ερώτημα - νόσος	Απεικονιστική εξέταση	Σχόλια
	Μαγνητική Τομογραφία	<ul style="list-style-type: none"> • Ενδεδειγμένη εξέταση • Η Μαγνητική Τομογραφία είναι χρήσιμη κυρίως σε μείζονα τραύματα για την αξιολόγηση σύνθετων κακώσεων και οστικών ανωμαλιών
	Απλή ακτινογραφία	<ul style="list-style-type: none"> • Σχετική ένδειξη σε ορισμένες περιπτώσεις • Η απλή ακτινογραφία χρησιμοποιείται στα πλαίσια του προεγχειρητικού ελέγχου και για τον αποκλεισμό ασβεστοποιού τενοντίπου και καταστάσεων που δεν σχετίζονται με το στροφικό πέταλο
Αστάθεια ώμου (Αλγόριθμος 108)	Απλή ακτινογραφία	<ul style="list-style-type: none"> • Ενδεδειγμένη εξέταση • Η απλή ακτινογραφία μπορεί να δείξει τις χαρακτηριστικές οστικές βλάβες στην κεφαλή του βραχιονίου και την ωμογλήνη
	Μαγνητική Τομογραφία / Μαγνητική Αρθρογραφία	<ul style="list-style-type: none"> • Σχετική ένδειξη • Η Μαγνητική Τομογραφία μπορεί να δείξει τον επιχείλιο χόνδρο της ωμογλήνης, ενώ πληρέστερη αξιολόγηση του χόνδρου και των συνδεσμικών κακώσεων μπορεί να γίνει με τη Μαγνητική Αρθρογραφία
	Αξονική Τομογραφία/ Αξονική Αρθρογραφία	<ul style="list-style-type: none"> • Σχετική ένδειξη • Η Αξονική Τομογραφία χρησιμοποιείται στην ανάδειξη της οστέινης ωμογλήνης και η Αξονική Αρθρογραφία στην ανάδειξη των χόνδρινων ρήξεων της ωμογλήνης, κυρίως επί αντενδείξεως της Μαγνητικής Τομογραφίας/ Αρθρογραφίας

Κλινικό ερώτημα - νόσος	Απεικονιστική εξέταση	Σχόλια
Πρόσκρουση ώμου	Υπερηχογράφημα	<ul style="list-style-type: none"> • Σχετική ένδειξη • Η δυναμική διερεύνηση της υπακρωμιακής και ακρωμιοκλειδικής πρόσκρουσης μπορεί να γίνει με Υπερηχογράφημα
	Μαγνητική Τομογραφία	<ul style="list-style-type: none"> • Σχετική ένδειξη • Αν και η πρόσκρουση είναι κλινική διάγνωση, η απεικονιστική διερεύνηση με Μαγνητική Τομογραφία ενδείκνυται όταν απαιτείται ανατομική λεπτομέρεια, συνήθως στα πλαίσια προεγχειρητικού σχεδιασμού
Κάκωση αγκώνος	Απλή ακτινογραφία	<ul style="list-style-type: none"> • Ενδεδειγμένη εξέταση • Στην περίπτωση που η απλή ακτινογραφία αναδείξει αρθρική συλλογή χωρίς την παρουσία κατάγματος ο επανέλεγχος μπορεί να γίνει με Μαγνητική Τομογραφία
	Μαγνητική Τομογραφία	<ul style="list-style-type: none"> • Σχετική ένδειξη • Η Μαγνητική Τομογραφία μπορεί να αναδείξει μικρές οστεοχόνδρινες κακώσεις και ενδάρθρικά οστεοχόνδρινα στοιχεία που είναι δυσδιάκριτα με την απλή ακτινογραφία αλλά και κακώσεις των μαλακών μορίων όπως συνδέσμων και τενόντων
Κάκωση καρπού, υπόνοια κατάγματος σκαφοειδούς	Απλή ακτινογραφία	<ul style="list-style-type: none"> • Απόλυτη ένδειξη • Η απλή ακτινογραφία απαιτεί λήψη 4 προβολών για το ενδεχόμενο κατάγματος του σκαφοειδούς
	Μαγνητική Τομογραφία / Αξονική Τομογραφία	<ul style="list-style-type: none"> • Ενδεδειγμένη εξέταση • Σε αμφίβολες περιπτώσεις μπορεί να ακολουθήσει Αξονική ή Μαγνητική Τομογραφία, με τη Μαγνητική Τομογραφία να επιλέγεται σαν πιο ειδική εξέταση

I

II

III

IV

V

VI

VII

VIII

IX

X

Κλινικό ερώτημα - νόσος	Απεικονιστική εξέταση	Σχόλια
Επώδυνη πρόθεση (Αλγόριθμος 109)	Απλή ακτινογραφία	<ul style="list-style-type: none"> • Απόλυτη ένδειξη • Η απλή ακτινογραφία είναι χρήσιμη στην ανάδειξη χαλάρωσης της πρόθεσης
	Σπινθηρογράφημα	<ul style="list-style-type: none"> • Ενδεδειγμένη εξέταση • Το φυσιολογικό σπινθηρογράφημα μπορεί να αποκλείσει τις περισσότερες καθυστερημένες επιπλοκές, ενώ καθήλωση του ραδιοφαρμάκου παρατηρείται γύρω από μία χαλαρή πρόθεση, όμως είναι δύσκολη η διάκριση μεταξύ άσηπτης και σηπτικής χαλάρωσης
	Υπερηχογράφημα	<ul style="list-style-type: none"> • Σχετική ένδειξη • Το υπερηχογράφημα μπορεί να αναδείξει ένα απόστημα ή επιφανειακή φλεγμονή στην πρόθεση και χρησιμοποιείται για κατευθυνόμενη αναρρόφηση υλικού
	Μαγνητική Τομογραφία	<ul style="list-style-type: none"> • Σχετική ένδειξη σε ορισμένες περιπτώσεις • Με ακολουθίες που μειώνουν τα τεχνικά σφάλματα λόγω των μεταλλικών υλικών η Μαγνητική Τομογραφία είναι χρήσιμη για την αξιολόγηση των μαλακών μορίων γύρω από την πρόθεση
	Αρθρογραφία/ Αναρρόφηση	<ul style="list-style-type: none"> • Ενδεδειγμένη εξέταση • Η αναρρόφηση υλικού σε συνδυασμό με αρθρογραφία χρησιμοποιείται σε αμφίβολες περιπτώσεις και υπόνοια φλεγμονής, καθώς με τη λήψη υλικού επιτυγχάνεται οριστική διάγνωση
Κάκωση μαλακών μορίων με υπόνοια ξένου σώματος όπως μέταλλο, γυαλί, ξύλο	Απλή ακτινογραφία	<ul style="list-style-type: none"> • Ενδεδειγμένη εξέταση • Η απλή ακτινογραφία αναδεικνύει τα ακτινοσκιερά ξένα σώματα (το γυαλί είναι ακτινοσκιερό όπως κατά κανόνα είναι και το ξύλο)

Κλινικό ερώτημα - νόσος	Απεικονιστική εξέταση	Σχόλια
	Υπερηχογράφημα	<ul style="list-style-type: none"> • Σχετική ένδειξη σε ορισμένες περιπτώσεις • Το Υπερηχογράφημα χρησιμεύει κυρίως για την ανάδειξη μη ακτινοσκοιερών ξένων σωμάτων
Κάκωση μαλακών μορίων με υπόνοια ξένου σώματος όπως πλαστικό	Υπερηχογράφημα	<ul style="list-style-type: none"> • Ενδεδειγμένη εξέταση • Το Υπερηχογράφημα αναδεικνύει τα μη ακτινοσκοιερά ξένα σώματα όπως το πλαστικό
	Απλή ακτινογραφία	<ul style="list-style-type: none"> • Δεν ενδείκνυται • Η απλή ακτινογραφία δεν αναδεικνύει τα μη ακτινοσκοιερά ξένα σώματα
Μεταβολική νόσος οστών (Αλγόριθμος 110)	Ακτινογραφία	<ul style="list-style-type: none"> • Σχετική ένδειξη • Αρχική μέθοδος ανάδειξης οστεοπορωτικών καταγμάτων στην Σπονδυλική Στήλη • Ανάδειξη χαρακτηριστικών ακτινολογικών σημείων σε διάφορες μεταβολικές νόσους όπως στην οστεομαλακία, υπερπαραθυρεοειδισμό • Σε ένδειξη πολλαπλού μυελώματος (Αναφορά σε σχετικό εδάφιο)
	Μαγνητική τομογραφία	<ul style="list-style-type: none"> • Σχετική ένδειξη • Δυνατότητα διαφοροδιάγνωσης μεταξύ οξέων και χρόνιων οστεοπορωτικών καταγμάτων καθώς και μεταξύ οστεοπορωτικών και παθολογικών καταγμάτων στην σπονδυλική στήλη • Δυνατότητα ανάδειξης οστεοπορωτικών καταγμάτων όταν η ακτινογραφία είναι αρνητική ή τα ευρήματα αμφίβολα (π.χ. πύελος, ιερό) • Σε υπερασβαιοισταιμία με ένδειξη διήθησης οστικού μυελού από πολλαπλό μυέλωμα: ολόσωμη Μαγνητική Τομογραφία (δες σχετικό εδάφιο)

I

II

III

IV

V

VI

VII

VIII

IX

X

Κλινικό ερώτημα - νόσος	Απεικονιστική εξέταση	Σχόλια
	Οστική πυκνομετρία (DEXA)	<ul style="list-style-type: none"> • Απόλυτη ένδειξη • Προσδιορισμός οστικής πυκνότητας
	Ποσοτική Υπολογιστική Τομογραφία (QCT)	<ul style="list-style-type: none"> • Ένδειξη σε ορισμένες περιπτώσεις • Όταν τα ευρήματα από την DEXA είναι δύσκολο να ερμηνευτούν όπως σε δυσπλασία ή υπερτροφικές εκφυλιστικές αλλοιώσεις της σπονδυλικής στήλης
	Αξονική τομογραφία	<ul style="list-style-type: none"> • Ένδειξη σε ορισμένες περιπτώσεις • Μπορεί να χρησιμοποιηθεί όταν δεν είναι εφικτή η Μαγνητική τομογραφία για ανάδειξη των οστεοπορωτικών καταγμάτων
	Σπινθηρογράφημα οστών	<ul style="list-style-type: none"> • Ένδειξη σε ορισμένες περιπτώσεις • Σε υποψία μεταστάσεων, σε περιπτώσεις υπερασβαστιαιμίας αφού έχει αποκλειστεί το ενδεχόμενο πολλαπλού μυελώματος
Υποψία οστεομαλακίας με πόνο (Αλγόριθμος 111)	Ακτινογραφία	<ul style="list-style-type: none"> • Ενδεδειγμένη εξέταση • Για την διερεύνηση της αιτίας του πόνου
	Μαγνητική Τομογραφία	<ul style="list-style-type: none"> • Ένδειξη σε ορισμένες περιπτώσεις • Ανάδειξη της αιτίας του εντοπισμένου πόνου όταν η ακτινογραφία είναι αρνητική και τα ευρήματα αμφίβολα
	Σπινθηρογράφημα οστών	<ul style="list-style-type: none"> • Ένδειξη σε ορισμένες περιπτώσεις • Μπορεί να αναδείξει τοπικές επιπλοκές όπως ψευδοκατάγματα

Κλινικό ερώτημα - νόσος	Απεικονιστική εξέταση	Σχόλια
Υποψία οστεοπορωτικού κατάγματος (Αλγόριθμος 112)	Ακτινογραφία	<ul style="list-style-type: none"> • Ενδεδειγμένη εξέταση • Αρχική μέθοδος προσέγγισης σε υποψία οστεοπορωτικού κατάγματος (πλάγια ακτινογραφία θωρακικής και οσφυϊκής μοίρας της σπονδυλικής στήλης)
	Μαγνητική τομογραφία	<ul style="list-style-type: none"> • Ενδεδειγμένη εξέταση • Δυνατότητα διαφοροδιάγνωσης μεταξύ οξέων και χρόνιων οστεοπορωτικών καταγμάτων καθώς και μεταξύ οστεοπορωτικών και παθολογικών καταγμάτων στην σπονδυλική στήλη
	Οστική πυκνομετρία (DEXA)	<ul style="list-style-type: none"> • Σχετική ένδειξη • Για ασθενείς υψηλού κινδύνου για οστεοπόρωση, ενώ δεν είναι απαραίτητη σε ηλικιωμένους ασθενείς με οστεοπορωτικά κατάγματα
Αρθροπάθεια (Αλγόριθμος 113)	Ακτινογραφία της προσβεβλημένης άρθρωσης	<ul style="list-style-type: none"> • Απόλυτη ένδειξη • Χρήσιμη στον προσδιορισμό της αιτίας της αρθροπάθειας • Οι διαβρώσεις είναι σχετικά όψιμο ακτινολογικό εύρημα
	Ακτινογραφία άκρων χειρών και ποδιών	<ul style="list-style-type: none"> • Χρήσιμες σε ασθενείς με ένδειξη διαφόρων ρευματοπαθειών όπως πχ ρευματοειδή αρθρίτιδα, ψωριασική αρθρίτιδα, σαρκοείδωση • Σε ασθενείς με υποψία ρευματοειδούς αρθρίτιδας, οι ακτινογραφίες άκρων ποδιών μπορεί να δείξουν αλλοιώσεις ακόμα και αν οι αντίστοιχες ακτινογραφίες άκρων χεριών είναι φυσιολογικές

I

II

III

IV

V

VI

VII

VIII

IX

X

Κλινικό ερώτημα - νόσος	Απεικονιστική εξέταση	Σχόλια
	Υπερηχογράφημα, Μαγνητική Τομογραφία Σπινθηρογράφημα οστών	<ul style="list-style-type: none"> • Σχετική ένδειξη • Προσβολή αρθρικού υμένα και υγρού στην άρθρωση • Υπερηχογράφημα, Μαγνητική Τομογραφία μπορούν να ανδείξουν διαβρώσεις πρωιμότερα από την Μαγνητική Τομογραφία. Απαιτείται ειδική εμπειρία από τον διαγνώστη
Παρακολούθηση αρθροπάθειας	Ακτινογραφία	<ul style="list-style-type: none"> • Ενδεδειγμένη εξέταση • Για παρακολούθηση και λήψη θεραπευτικών αποφάσεων Χρήσιμη στην απεικόνιση συγκεκριμένων οστικών δομών επί αδιευκρίνιστου εμμένουτος οστικού άλγους.

ΕΠΕΜΒΑΤΙΚΗ ΑΚΤΙΝΟΛΟΓΙΑ ΑΓΓΕΙΩΝ

A Χατζηγιάννου, Κ Παπαδόπουλος, Α Κολλοβού

IX

Κλινικό ερώτημα - νόσος	Απεικονιστική εξέταση	Σχόλια
Αιμοδυναμικά σημαντική στένωση (>70%) της έσω καρωτίδας αρτηρίας σε ασθενή με ισχαιμικό αγγειακό εγκεφαλικό επεισόδιο	Ενδοαρτηριακή ψηφιακή αγγειογραφία (IA-DSA) 4-αγγείων και τοποθέτηση stent με χρήση συσκευής εγκεφαλικής προστασίας	<ul style="list-style-type: none"> • Προκρίνεται της κλασσικής χειρουργικής αποκατάστασης ιδιαίτερα σε ασθενείς με “εχθρικό” τράχηλο
Πολύ σημαντική στένωση (>80%) της έσω καρωτίδας αρτηρίας σε ασυμπτωματικούς ασθενείς	Ενδοαρτηριακή ψηφιακή αγγειογραφία (IA-DSA) 4-αγγείων και τοποθέτηση stent με χρήση συσκευής εγκεφαλικής προστασίας	<ul style="list-style-type: none"> • Να εκτελείται μόνο σε πολύ εξειδικευμένα κέντρα που πραγματοποιούν πολλά περιστατικά τον χρόνο με αποδεκτά χαμηλά ποσοστά επιπλοκών ή ως μέρος πρωτοκόλλων
Σύνδρομο υποκλοπής υποκλειδίου αρτηρίας ή στένωση ανωνύμου αρτηρίας	Ενδοαρτηριακή ψηφιακή αγγειογραφία (IA-DSA) αγγειογραφία αγγείων τραχήλου και αγγειοπλαστική με πιθανή τοποθέτηση stent	<ul style="list-style-type: none"> • Οι ασθενείς να είναι αναλόγως συμπτωματικοί
Αγγειοβριθείς όγκοι τραχήλου (π.χ παρααγγιλίωμα, αγγειοϊνωμα) και αρτηριοφλεβώδεις δυσπλασίες	Υπερεκλεκτικός εμβολισμός των τροφοφόρων αρτηριών	<ul style="list-style-type: none"> • Μπορεί να πραγματοποιείται στα πλαίσια θεραπευτικής πράξης ή προεγχειρητικά για ελάττωση της διεγχειρητικής απώλειας αίματος. Το εμβολικό υλικό επιλέγεται από τον επεμβατιστή ανάλογα με την νόσο
Αθρωμάτωση αγγείων άνω άκρων	Εκλεκτική ψηφιακή αρτηριογραφία (IA-DSA) και αγγειοπλαστική με ή χωρίς τοποθέτηση stent	<ul style="list-style-type: none"> • Σε συμπτωματικούς ασθενείς
Τραύμα αγγείων άνω άκρων (ψευδοανεύρυσμα, διαχωρισμός, αιμορραγία, αρτηριοφλεβώδης επικοινωνία)	Εκλεκτική ψηφιακή αρτηριογραφία (IA-DSA) αγγειογραφία και τοποθέτηση καλυμμένου μοσχεύματος (covered stent) ή εμβολισμός	<ul style="list-style-type: none"> • Μπορεί να οφείλεται σε εξωγενή ή ιατρογενή αίτια

I

II

III

IV

V

VI

VII

VIII

IX

X

Κλινικό ερώτημα - νόσος	Απεικονιστική εξέταση	Σχόλια
Εμβολικό / θρομβωτικό επεισόδιο αγγείων άνω άκρων	Εκλεκτική ψηφιακή αρτηριογραφία (IA-DSA) και θρομβόλυση (μηχανική ή φαρμακευτική)	<ul style="list-style-type: none"> • Η επιλογή γίνεται ανάλογα των κλινικών ευρημάτων
Δυσλειτουργγόν μόσχευμα αιμοκάθαρσης ή fistula άνω άκρων	Ψηφιακή αγγειογραφία και πραγματοποίηση αγγειοπλαστικής ή θρομβόλυση	<ul style="list-style-type: none"> • Δύναται χρήση και επικαλυμμένου stent σε ειδικές περιπτώσεις
Στένωση υποκλειδίου φλέβας σε αιμοκαθαρόμενους με οίδημα άνω άκρου	Ψηφιακή αγγειογραφία με πραγματοποίηση αγγειοπλαστικής	<ul style="list-style-type: none"> • Δύναται να πραγματοποιηθεί είτε από την κοινή μηριαία φλέβα είτε διά του μοσχεύματος
Ανεύρυσμα κατιούσας θωρακικής αορτής (τραυματικής ή αθηρωματικής αιτιολογίας)	Ενδοαρτηριακή ψηφιακή αγγειογραφία (IA-DSA) και τοποθέτηση αορτικού θωρακικού μόσχευματος	<ul style="list-style-type: none"> • Ο προεπεμβατικός έλεγχος πραγματοποιείται με αξονική τομογραφία (MS CT)
Διαχωρισμός θωρακικής αορτής	Ενδοαρτηριακή ψηφιακή αγγειογραφία (IA-DSA) και τοποθέτηση αορτικού θωρακικού μόσχευματος	<ul style="list-style-type: none"> • Ο προεπεμβατικός έλεγχος πραγματοποιείται με αξονική τομογραφία (MS CT) • Μόνο σε τύπου Stanford B
Μαζική αιμόπτυση	Ενδοαρτηριακή ψηφιακή αγγειογραφία (IA-DSA) βρογχικών αρτηριών με εμβολισμό	<ul style="list-style-type: none"> • Επανάληψη επί επαναιμορραγίας
Πνευμονική εμβολή	Προφυλακτική τοποθέτηση φίλτρου στην κάτω κοίλη φλέβα	<ul style="list-style-type: none"> • Η διάγνωση τίθεται με αξονική τομογραφία (MS CT)
Αρτηριοφλεβώδης δυσπλασία πνεύμονος	Ενδοαρτηριακή ψηφιακή αγγειογραφία (IA-DSA) πνευμονικής αρτηρίας και εμβολισμός	<ul style="list-style-type: none"> • Προεπεμβατική εκτίμηση με αξονική τομογραφία (MS CT)

Κλινικό ερώτημα - νόσος	Απεικονιστική εξέταση	Σχόλια
Τραύμα αρτηριών θωρακικού τοιχώματος	Ενδοαρτηριακή ψηφιακή αγγειογραφία (IA-DSA) εκλεκτικά και εμβολισμός.	• Ιδιαίτερα συμβαίνει σε κλάδους της υποκλειδίου αρτηρίας
Σύνδρομο άνω κοίλης φλέβας	Ψηφιακή αγγειογραφία (DSA) και τοποθέτηση stent	• Προεπεμβατική εκτίμηση με αξονική τομογραφία (MS CT)
Χορήγηση χημειοθεραπευτικών φαρμάκων	Τοποθέτηση κεντρικών φλεβικών γραμμών, καθετήρων Hickman ή ports	• Οι ασθενείς πρέπει να καλύπτονται με αντιβιοτική αγωγή
Ανεύρυσμα κοιλιακής αορτής	Ενδοαρτηριακή ψηφιακή αγγειογραφία (IA-DSA) και ενδοαυλική αποκατάσταση με αορτικό stent graft	• Προεπεμβατική εκτίμηση με αξονική τομογραφία (MS CT)
Στένωση κοιλιακής αορτής	Ενδοαρτηριακή ψηφιακή αγγειογραφία (IA-DSA) και τοποθέτηση stent	• Σε συμπτωματικούς ασθενείς
Διαχωρισμός κοιλιακής αορτής	Ενδοαρτηριακή ψηφιακή αγγειογραφία (IA-DSA) και τοποθέτηση stent graft	• Προεπεμβατική εκτίμηση με αξονική τομογραφία (MS CT)
Στένωση νεφρικής αρτηρίας	Ενδοαρτηριακή ψηφιακή αγγειογραφία (IA-DSA) και τοποθέτηση stent	• Για θεραπεία μη ανταποκρινόμενης σε φαρμακευτική αγωγή υπέρτασης και επιδεινούμενης νεφρικής λειτουργίας (εδώ συμπεριλαμβάνεται και ο μεταμοσχευμένος νεφρός). Σε ινομυώδη δυσπλασία προτιμάται η αγγειοπλαστική με μπαλόνι
Ισχαιμία εντέρου	Ενδοαρτηριακή ψηφιακή αγγειογραφία (IA-DSA) ή πραγματοποίηση αγγειοπλαστικής με τοποθέτηση stent στην άνω μεσεντέριο αρτηρία	• Οι ασθενείς παρουσιάζονται με κοιλιάχνη και απώλεια βάρους

I

II

III

IV

V

VI

VII

VIII

IX

X

Κλινικό ερώτημα - νόσος	Απεικονιστική εξέταση	Σχόλια
Αιμορραγία πεπτικού	Ενδοαρτηριακή ψηφιακή αγγειογραφία (IA-DSA) και εκλεκτικός εμβολισμός	• Προεπεμβατική εκτίμηση με αξονική τομογραφία (MS CT) ή σπινθηρογράφημα
Αγγειοβριθείς όγκοι ήπατος	Ενδοαρτηριακή ψηφιακή αγγειογραφία (IA-DSA) και εκλεκτικός χημειοεμβολισμός ή χορήγηση ραδιοφαρμάκου	• Πραγματοποιείται σε ανεγχείρητους όγκους (πρωτοπαθείς ή δευτεροπαθείς)
Ανευρύσματα σπλαγχνικών αρτηριών	Ενδοαρτηριακή ψηφιακή αγγειογραφία (IA-DSA) και εμβολισμός με coils ή τοποθέτηση stent graft	• Προεπεμβατική εκτίμηση με αξονική τομογραφία (MS CT)
Πυλαία υπέρταση	Διασφαγιτιδική διηπατική πυλαίοσυστηματική αναστόμωση (TIPS)	• Σε συμπτωματικούς ασθενείς
Διάχυτη ηπατική νόσος	Διασφαγιτιδική βιοψία ήπατος	• Σε ασθενείς που δεν μπορούν να υποβληθούν σε διαδερμική βιοψία (π.χ. σημαντικές διαταραχές ηπκτικότητας)
Ινσουλίνωμα	Προεχειρητική εντόπιση με εκλεκτική χορήγηση γλυκονικού ασβεστίου στις παγκρεατικές αρτηρίες και λήψη αίματος - μέτρηση ινσουλίνης από ηπατικές φλέβες	• Μόνο όταν ο υπόλοιπος απεικονιστικός έλεγχος είναι αρνητικός και υπάρχει ισχυρή κλινική υποψία
Όγκοι νεφρών (αδενοκαρκίνωμα, αγγειομυολίπωμα)	Ενδοαρτηριακή ψηφιακή αγγειογραφία (IA-DSA) και εκλεκτικός εμβολισμός	• Προεχειρητικά ή για βελτίωση συμπτωματολογίας
Παθήσεις επινεφριδίων	Εκλεκτική λήψη αίματος από τις επινεφριδικές φλέβες	• Επί κατάλληλων κλινικών ενδείξεων

Κλινικό ερώτημα - νόσος	Απεικονιστική εξέταση	Σχόλια
Τραύμα σπλαγχνικών αρτηριών	Ενδοαρτηριακή ψηφιακή αγγειογραφία (IA-DSA) και εκλεκτικός εμβολισμός	• Προεπεμβατική εκτίμηση με αξονική τομογραφία (MS CT)
Αθηρωμάτωση – θρόμβωση αγγείων πυέλου-κάτω άκρων	Ενδοαρτηριακή ψηφιακή αγγειογραφία (IA-DSA) με πραγματοποίηση PTA με ή χωρίς stent με ή χωρίς θρομβόλυση	• Σε συμπτωματικούς ασθενείς
Τραύμα	Ενδοαρτηριακή ψηφιακή αγγειογραφία (IA-DSA) και εκλεκτικός εμβολισμός ή τοποθέτηση covered stent	• Και σε αιμοδυναμικά ασταθείς ασθενείς
Κιρσοκήλη – σύνδρομο πυελικής συμφόρησης	Φλεβογραφία και εμβολισμός των έσω σπερματικών / ωοθηκικών φλεβών	• Σε άνδρες εμβολίζεται η αριστερή έσω σπέρματική φλέβα
Ινομυώματα μήτρας ή ανεγχείρητοι όγκοι πυέλου	Ενδοαρτηριακή ψηφιακή αγγειογραφία (IA-DSA) ή εκλεκτικός εμβολισμός μητριάων αρτηριών	• Σε συμπτωματικούς ασθενείς
Αρτηριοφλεβώδης δυσπλασία, κιρσοί κάτω άκρων	Ενδοαρτηριακή ψηφιακή αγγειογραφία (IA-DSA) ή εκλεκτικός εμβολισμός, καυτηριασμός με Laser	• Με υπερηχογραφική καθοδήγηση
Εν τω βάθει φλεβική θρόμβωση	Ψηφιακή αγγειογραφία με πιθανή θρομβόλυση. Τοποθέτηση φίλτρου κάτω κοίλης φλέβας. Ενίοτε τοποθέτηση stent	• Διασφαγιτιδική η δια της μηριαίας φλέβας τοποθέτηση μόνιμων ή αφαιρούμενων φίλτρων

I

II

III

IV

V

VI

VII

VIII

IX

X

Κλινικό ερώτημα - νόσος	Απεικονιστική εξέταση	Σχόλια
Πνευμονικός όζος < του 1 εκατοστού Πνευμονικός όζος από 1 έως 3 εκατοστά (Αλγόριθμος 114)	Αξονική τομογραφία (ΑΤ)-βιοψία για όζο > του 1 εκ.	<ul style="list-style-type: none"> Απόλυτη ένδειξη PET για όζο > του 1εκ που δεν γίνεται ΑΤ βιοψία
Πνευμονική μάζα	ΑΤ-βιοψία	<ul style="list-style-type: none"> Ενδεδειγμένη εξέταση Βρογχοσκόπηση για κεντρική μάζα, ΑΤ βιοψία για περιφερική βλάβη
Μεσοθηλώμα	ΑΤ-βιοψία	<ul style="list-style-type: none"> Ενδεδειγμένη εξέταση Αν δεν είναι προσιτό για ΑΤ-βιοψία τότε χειρουργική βιοψία
Λεμφαδένες πνευμονικών πυλών και μεσοθωρακίου (Αλγόριθμος 115)	ΑΤ-βιοψία	<ul style="list-style-type: none"> Ένδειξη σε ορισμένες περιπτώσεις Αν δεν είναι προσιτό σε ΑΤ βιοψία, τότε μεσοθωρακοσκόπηση ή χειρουργική βιοψία
Άτυπη πνευμονία	ΑΤ-βιοψία FNA (λήψη κυτταρολογικού υλικού) ή CT-βιοψία FNAB (λήψη ιστολογικού υλικού)	<ul style="list-style-type: none"> Ένδειξη σε ορισμένες περιπτώσεις Αν δεν δοθεί λύση από τη βρογχοσκόπηση τότε γίνεται ΑΤ-βιοψία
Υπεζωκοτικό υγρό (Αλγόριθμος 116)	ΑΤ παρακέντηση ή παροχέτευση	<ul style="list-style-type: none"> Ενδεδειγμένη εξέταση Κυρίως για υγρό < 250 κ.εκ., η πρώτη προσπάθεια να γίνεται επί κλίνης στην κλινική χωρίς απεικονιστικό οδηγό
Πνευμοθώρακας	Bilau ή υπό ΑΤ αποκατάσταση με ειδική συσκευή	<ul style="list-style-type: none"> Απόλυτη ένδειξη Πρώτη επιλογή το bilau
Εμπύημα υπεζωκότα	ΑΤ παροχέτευση	<ul style="list-style-type: none"> Σχετική ένδειξη Πρώτη επιλογή η ΑΤ παροχέτευση για πυκνότητες < 25 HU Δεύτερη επιλογή το bilau
Αιμοθώρακας	Bilau ή ΑΤ παροχέτευση	<ul style="list-style-type: none"> Σχετική ένδειξη Πρώτη επιλογή η ΑΤ παροχέτευση για πυκνότητες υγρού < 25 HU Δεύτερη επιλογή το bilau

I

II

III

IV

V

VI

VII

VIII

IX

X

Κλινικό ερώτημα - νόσος	Απεικονιστική εξέταση	Σχόλια
Θεραπεία ανεγχείρητων όγκων πνεύμονα (Αλγόριθμος 117)	RFA υπό AT	<ul style="list-style-type: none"> • Σχετική ένδειξη • Για όγκους μακριά των μεγάλων αγγείων, δηλαδή για απόσταση > 2 εκατοστών, και που δεν υποχωρούν σε χημειοθεραπεία και ακτινοβολία
Ηπάτωμα (Αλγόριθμος 118)	Υπερηχογράφημα, Αξονική τομογραφία	<ul style="list-style-type: none"> • Απόλυτη ένδειξη • Πρώτη προτεραιότητα βιοψία υπό US, δεύτερη υπό AT βιοψία
Μετάσταση ήπατος (Αλγόριθμος 118)	Υπερηχογράφημα, Αξονική τομογραφία	<ul style="list-style-type: none"> • Απόλυτη ένδειξη • Πρώτη προτεραιότητα βιοψία υπό US, δεύτερη υπό AT
Κίρρωση (Αλγόριθμος 119)	Υπερηχογράφημα, Αξονική τομογραφία	<ul style="list-style-type: none"> • Ένδειξη σε ορισμένες περιπτώσεις • Πρώτη προτεραιότητα βιοψία υπό US, δεύτερη υπό AT βιοψία
Απόστημα ήπατος (Αλγόριθμος 120)	Υπερηχογράφημα, Αξονική τομογραφία	<ul style="list-style-type: none"> • Απόλυτη ένδειξη • Πρώτη προτεραιότητα παρακέντηση ή παροχέτευση υπό υπερηχογράφημα, δεύτερη υπό AT παρακέντηση ή παροχέτευση
Πρόταση θεραπείας ανεγχείρητου ηπατώματος μικρότερου των 5 εκατοστών με RFA	Υπερηχογράφημα, Αξονική τομογραφία	<ul style="list-style-type: none"> • Απόλυτη ένδειξη • Πρώτη προτεραιότητα υπό υπερηχογράφημα-RFA, δεύτερη υπό AT-RFA, τρίτη υπό MT-RFA. Εναλλακτική λύση ο χημειοεμβολισμός αλλά με βατή την πυλαία φλέβα
Πρόταση θεραπείας ανεγχείρητης ηπατικής μετάστασης με μέγεθος μικρότερο των 5 εκατοστών, με RFA, που δεν χειρουργείται και δεν υποστρέφεται με χημειοθεραπεία	Υπερηχογράφημα, Αξονική τομογραφία	<ul style="list-style-type: none"> • Απόλυτη ένδειξη • Πρώτη προτεραιότητα υπό υπερηχογράφημα-RFA, δεύτερη υπό AT-RFA, τρίτη υπό MT-RFA. Εναλλακτική λύση ο χημειοεμβολισμός αλλά με βατή πυλαία φλέβα
Θεραπεία ηπατώματος (μικροκύματα)	Υπερηχογράφημα, Αξονική τομογραφία	<ul style="list-style-type: none"> • Σχετική ένδειξη. Για όγκο κοντά σε μεγάλα ηπατικά αγγεία. Εναλλακτική λύση το RFA

Κλινικό ερώτημα - νόσος	Απεικονιστική εξέταση	Σχόλια
Θεραπεία μετάστασης (μικροκύματα)	Υπερηχογράφημα, Αξονική τομογραφία	<ul style="list-style-type: none"> • Σχετική ένδειξη. Για όγκο κοντά σε μεγάλα ηπατικά αγγεία • Εναλλακτική λύση το RFA
Κύστη νεφρού (Αλγόριθμος 121)	Υπερηχογράφημα, Αξονική τομογραφία	<ul style="list-style-type: none"> • Ενδεδειγμένη εξέταση • Πρώτη προτεραιότητα παρακέντηση ή παροχέτευση υπό υπερηχογράφημα, δεύτερη υπό ΑΤ, ακολουθούν σκληρυντικές θεραπείες
Όγκος < 2εκατοστά (Αλγόριθμος 121)	Αξονική τομογραφία	<ul style="list-style-type: none"> • Ενδεδειγμένη εξέταση • Παρακέντηση υπό ΑΤ
Όγκος νεφρού > 2εκατοστά (Αλγόριθμος 121)	Υπερηχογράφημα, Αξονική τομογραφία	<ul style="list-style-type: none"> • Ενδεδειγμένη εξέταση • Πρώτη προτεραιότητα παρακέντηση ή βιοψία υπό υπερηχογράφημα, δεύτερη υπό ΑΤ
Απόστημα ενδονεφρικό (Αλγόριθμος 122)	Υπερηχογράφημα, Αξονική τομογραφία	<ul style="list-style-type: none"> • Ενδεδειγμένη εξέταση • Πρώτη προτεραιότητα παρακέντηση ή παροχέτευση υπό υπερηχογράφημα, δεύτερη υπό ΑΤ
Απόστημα παρανεφρικό	Υπερηχογράφημα, Αξονική τομογραφία	<ul style="list-style-type: none"> • Ενδεδειγμένη εξέταση • Πρώτη προτεραιότητα παρακέντηση ή παροχέτευση υπό υπερηχογράφημα, δεύτερη υπό ΑΤ
Νεφροστομία (Αλγόριθμος 123)	Υπερηχογράφημα, Αξονική τομογραφία	<ul style="list-style-type: none"> • Απόλυτη ένδειξη • Πρώτη προτεραιότητα η παροχέτευση υπό υπερηχογράφημα, δεύτερη υπό ΑΤ (ένδειξη για ακτινολογική παρέμβαση η αδυναμία εισόδου stent από τον ουρολόγο)
Λήψη σπειραμάτων νεφρού για εκτίμηση της φύσεως της μη νεοπλασματικής νεφροπάθειας (Αλγόριθμος 124)	Υπερηχογράφημα, Αξονική τομογραφία	<ul style="list-style-type: none"> • Ενδεδειγμένη εξέταση • Πρώτη προτεραιότητα βιοψία υπό υπερηχογράφημα, δεύτερη υπό ΑΤ (κυρίως από τον κάτω πόλο του νεφρού)

I

II

III

IV

V

VI

VII

VIII

IX

X

Κλινικό ερώτημα - νόσος	Απεικονιστική εξέταση	Σχόλια
Πρόταση θεραπείας ανεγχείρητου όγκου νεφρού με RFA	Υπερηχογράφημα, Αξονική τομογραφία	<ul style="list-style-type: none"> • Σχετική ένδειξη • Πρώτη προτεραιότητα υπό υπερηχογράφημα -RFA • Δεύτερη υπό AT-RFA
Ψευδοκύστη παγκρέατος (υποψία αποστηματοποίησης) (Αλγόριθμος 125)	Υπερηχογράφημα, Αξονική τομογραφία	<ul style="list-style-type: none"> • Απόλυτη ένδειξη • Πρώτη προτεραιότητα παρακέντηση ή παροχέτευση υπό υπερηχογράφημα, δεύτερη υπό AT
Απόστημα παγκρέατος (Αλγόριθμος 125)	Υπερηχογράφημα, Αξονική τομογραφία	<ul style="list-style-type: none"> • Απόλυτη ένδειξη • Πρώτη προτεραιότητα παρακέντηση ή παροχέτευση υπό υπερηχογράφημα, δεύτερη υπό AT
Όγκος παγκρέατος < 2 εκατοστών (Αλγόριθμος 126)	Ενδοσκοπικό Υπερηχογράφημα (EUS)	<ul style="list-style-type: none"> • Απόλυτη ένδειξη • Ενδοσκοπική βιοψία (EUS)
Όγκος παγκρέατος > 2 εκατοστών (Αλγόριθμος 126)	Υπερηχογράφημα, Αξονική τομογραφία	<ul style="list-style-type: none"> • Ενδεδειγμένη εξέταση • Πρώτη προτεραιότητα βιοψία υπό υπερηχογράφημα, δεύτερη υπό AT, με την προϋπόθεση ύπαρξης παραθύρου προσπέλασης της βλάβης
Μη χειρουργήσιμος ύδρωπας χοληδόχου κύστης (κακή γενική κατάσταση του ασθενή, ασθενείς υπερήλικες) (Αλγόριθμος 127)	Υπερηχογράφημα, Αξονική τομογραφία	<ul style="list-style-type: none"> • Απόλυτη ένδειξη • Πρώτη προτεραιότητα παροχέτευση της χοληδόχου κύστης υπό υπερηχογράφημα, δεύτερη υπό AT
Αποσυμφόρηση διατεταμένων ενδοπαπτικών χοληφόρων με υψηλές τιμές χολερυθρίνης	Υπερηχογράφημα, Ακτινοσκοπική Διαδερμική διηπατική χολαγγειογραφία (PTC), Αξονική ακτινοσκόπηση (CT fluoroscopy)	<ul style="list-style-type: none"> • Σχετική ένδειξη • Πρώτη η PTC, έπειτα US, τελευταία η CT-fluoroscopy
Μάζα περιτοναίου (Αλγόριθμος 128)	Υπερηχογράφημα, Αξονική τομογραφία	<ul style="list-style-type: none"> • Ενδεδειγμένη εξέταση • Ασφαλέστερη η επιλογή της AT, λόγω των artifacts των υπερήχων από τον γαστρεντερικό αέρα

Κλινικό ερώτημα - νόσος	Απεικονιστική εξέταση	Σχόλια
Ασκίτης	Υπερηχογράφημα, Αξονική τομογραφία	<ul style="list-style-type: none"> • Απόλυτη ένδειξη ή ενδεδειγμένη εξέταση, ανάλογα της ποσότητας του υγρού • Για μικρές ποσότητες και για διαγνωστικούς λόγους, αποτελεί απόλυτη ένδειξη. Για μέτριες και μεγάλες ποσότητες να γίνεται προσπάθεια επί κλίνης και σε αποτυχία τότε υπό απεικονιστική καθοδήγηση. Ασφαλέστερη η επιλογή της ΑΤ, λόγω των artifacts των υπερήχων από τον γαστρεντερικό αέρα
Αιμορραγία περιτοναίου	Υπερηχογράφημα, Αξονική τομογραφία	<ul style="list-style-type: none"> • Ενδεδειγμένη εξέταση • Ασφαλέστερη η επιλογή της ΑΤ, λόγω των artifacts των υπερήχων από τον γαστρεντερικό αέρα και για πυκνότητες μικρότερες των 25HU
Υποδιαφραγματικό απόστημα	Υπερηχογράφημα, Αξονική τομογραφία	<ul style="list-style-type: none"> • Ενδεδειγμένη εξέταση • Ασφαλέστερη η επιλογή της ΑΤ, λόγω των artifacts των υπερήχων από τον γαστρεντερικό αέρα
Υπομεσοκοιλιακή συλλογή	Υπερηχογράφημα, Αξονική τομογραφία	<ul style="list-style-type: none"> • Ενδεδειγμένη εξέταση • Ασφαλέστερη η επιλογή της ΑΤ, λόγω των artifacts των υπερήχων από τον γαστρεντερικό αέρα
Πύελος, προϊερή χώρα	Υπερηχογράφημα, Αξονική τομογραφία	<ul style="list-style-type: none"> • Ενδεδειγμένη εξέταση • Ασφαλέστερη η επιλογή της ΑΤ, λόγω των artifacts των υπερήχων από τον γαστρεντερικό αέρα
Λεμφαδένες παραορτικοί (Αλγόριθμος 129)	Αξονική τομογραφία	<ul style="list-style-type: none"> • Ενδεδειγμένη εξέταση • Κυρίως διάκριση μεταστατικού λεμφαδένα από λέμφωμα ή άλλης φύσεως λεμφαδενική βλάβη

I

II

III

IV

V

VI

VII

VIII

IX

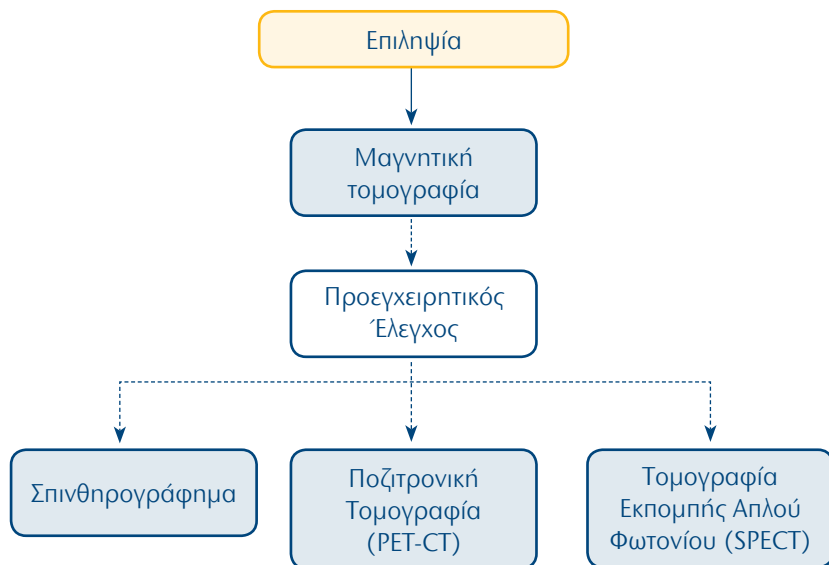
X

Κλινικό ερώτημα - νόσος	Απεικονιστική εξέταση	Σχόλια
Λεμφαδένες μεσεντέριοι (Αλγόριθμος 129)	Αξονική τομογραφία	<ul style="list-style-type: none"> • Ενδεδειγμένη εξέταση • Κυρίως διάκριση μεταστατικού λεμφαδένα από λέμφωμα ή άλλης φύσεως λεμφαδενική βλάβη
Λεμφαδένες πυελικοί (Αλγόριθμος 129)	Αξονική τομογραφία	<ul style="list-style-type: none"> • Ενδεδειγμένη εξέταση • Κυρίως διάκριση μεταστατικού λεμφαδένα από λέμφωμα ή άλλης φύσεως λεμφαδενική βλάβη
Λεμφαδένες βουβωνικοί (Αλγόριθμος 129)	Αξονική τομογραφία	<ul style="list-style-type: none"> • Ενδεδειγμένη εξέταση • Κυρίως διάκριση μεταστατικού λεμφαδένα από λέμφωμα ή άλλης φύσεως λεμφαδενική βλάβη
Οστεοβλαστικός όγκος (Αλγόριθμος 130)	Αξονική τομογραφία	<ul style="list-style-type: none"> • Ένδειξη σε ορισμένες περιπτώσεις • ΣΕΤ οστικής βιοψίας
Οστεολυτικός όγκος (Αλγόριθμος 130)	Αξονική τομογραφία	<ul style="list-style-type: none"> • Ενδεδειγμένη εξέταση • Υπό ΑΤ βιοψία εάν υπάρχει παράθυρο, εάν δεν υπάρχει, τότε το σετ οστικής βιοψίας
Απόστημα παροστικό και μαλακών μορίων (Αλγόριθμος 131)	Αξονική τομογραφία	<ul style="list-style-type: none"> • Ένδειξη σε ορισμένες περιπτώσεις • παρακέντηση ή παροχέτευση υπό ΑΤ
Οστεοειδές οστέωμα	Αξονική τομογραφία - Θερμοκαυτηρίαση με ραδιοσυχνότητες (RFA)	<ul style="list-style-type: none"> • Απόλυτη ένδειξη. • Θεραπεία εκλογής είναι η υπό ΑΤ-RFA
Διπθήσεις νευρικών ριζών (Αλγόριθμος 132)	Ακτινοσκόπηση, Αξονική τομογραφία	<ul style="list-style-type: none"> • Ένδειξη σε ορισμένες περιπτώσεις • Πρώτη επιλογή η υπό ακτινοσκόπηση έγχυση αναισθητικού και δεύτερη επιλογή η υπό ΑΤ διήθηση
Διαδερμική δισκετομή (όταν δεν επιλέγεται η χειρουργική λύση)	Ακτινοσκόπηση	<ul style="list-style-type: none"> • Ένδειξη σε ορισμένες περιπτώσεις • Πρώτη επιλογή η υπό ακτινοσκόπηση δισκετομή και δεύτερη επιλογή η υπό ΑΤ δισκετομή
Διαδερμική σπονδυλοπλαστική και οστεοπλαστική νεοπλασμάτων	Ακτινοσκόπηση	<ul style="list-style-type: none"> • Ένδειξη σε ορισμένες περιπτώσεις • Πρώτη επιλογή οι υπό ακτινοσκόπηση σπονδυλοπλαστική και οστεοπλαστική και δεύτερη επιλογή οι υπό ΑΤ ίδιες πράξεις

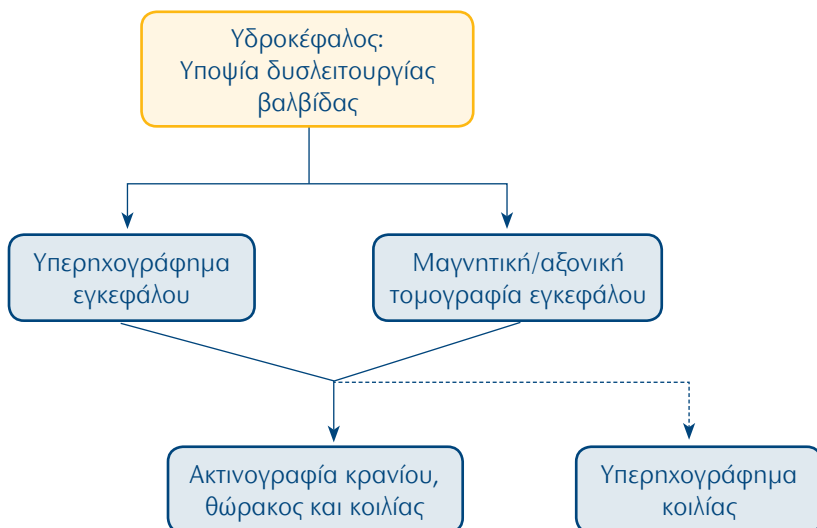
Κλινικό ερώτημα - νόσος	Απεικονιστική εξέταση	Σχόλια
<p>Εγκεφαλικές μεταστάσεις (στο πλαίσιο έρευνας πρωτοπαθούς νεοπλασματος) (Αλγόριθμος136)</p>	<p>Αξονική Τομογραφία</p>	<ul style="list-style-type: none"> • Ενδειγμένη εξέταση • Υπό ΑΤ βιοψία εάν ευρεθεί από την έρευνα όγκος προσπελάσιμος σε θώρακα, ήπαρ, νεφρό κ.λπ. εάν όμως δεν ευρεθεί από τον έλεγχο πρωτοπαθής βλάβη, τότε πρέπει να γίνει υπό ΑΤ στερεοτακτική βιοψία της εγκεφαλικής μετάστασης

2ο Μέρος: Αλγόριθμοι απεικονιστικής διερεύνησης

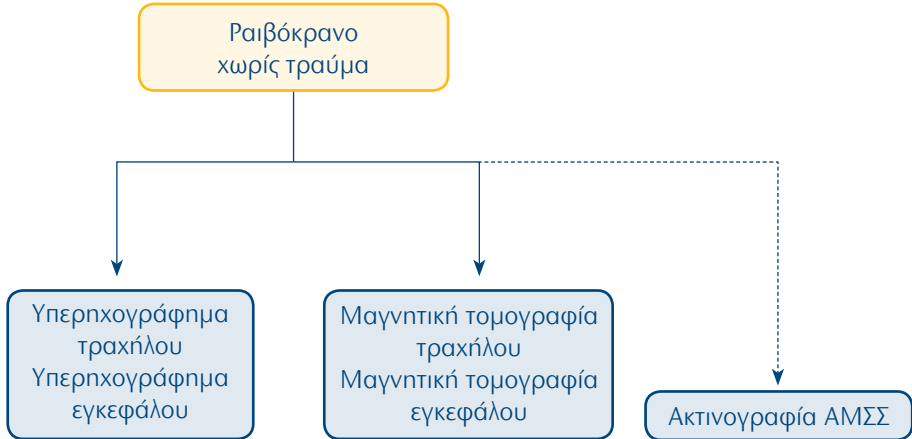
1. Παιδοακτινολογία: Επιληψία



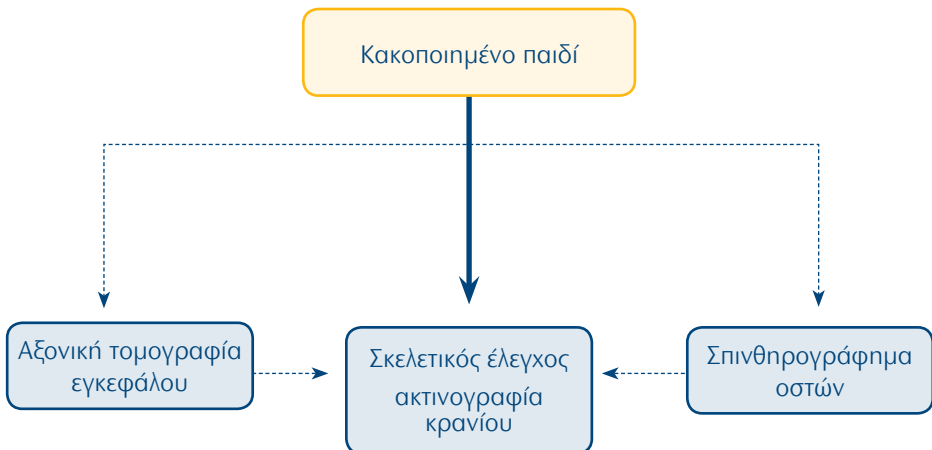
2. Παιδοακτινολογία: Υδροκέφαλος: Υποψία δυσλειτουργίας βαλβίδας



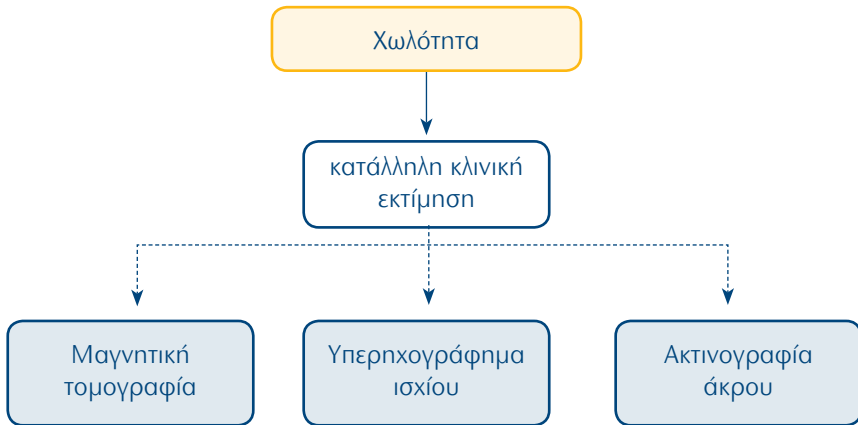
3. Παιδοακτινολογία: Ραιβόκρानο χωρίς τραύμα



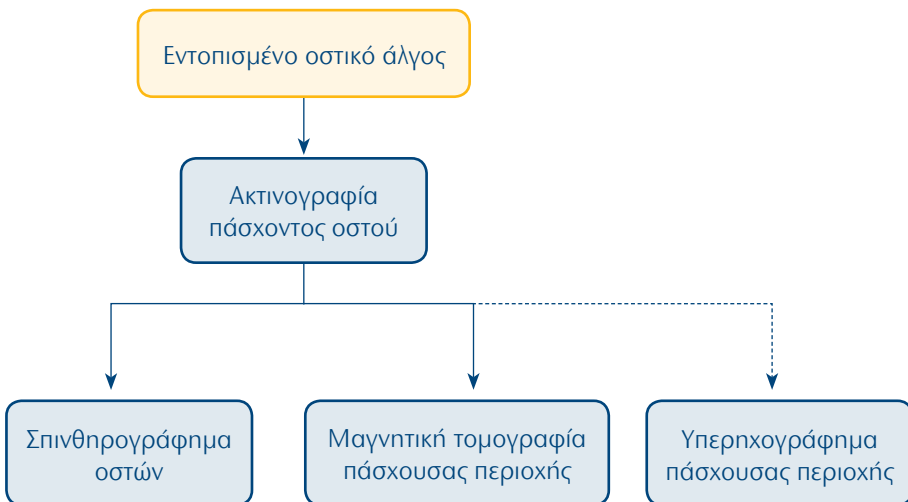
4. Παιδοακτινολογία: Κακοποιημένο παιδί



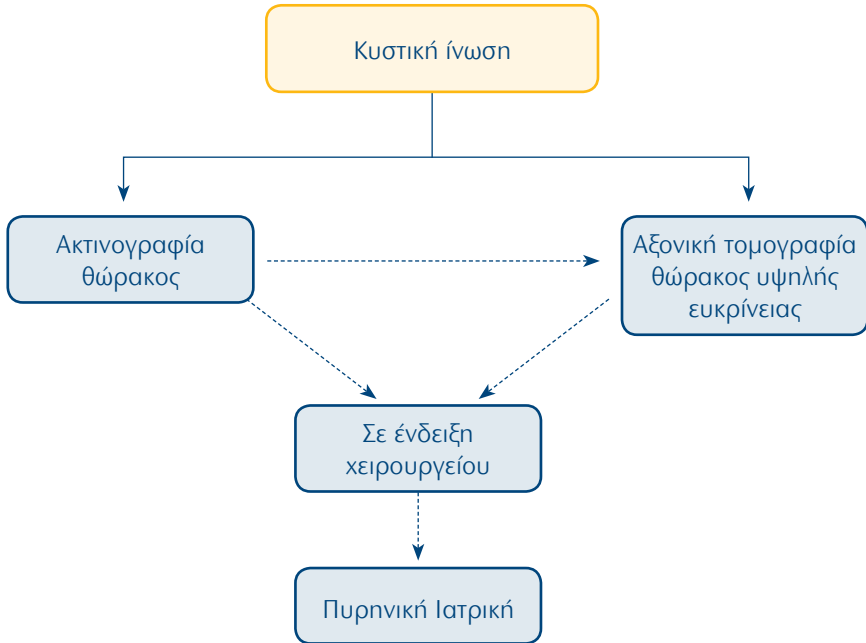
5. Παιδοακτινολογία: Χωλότητα



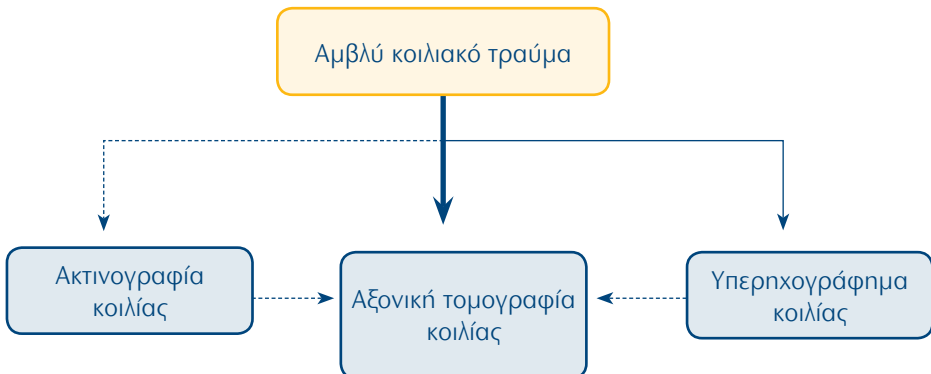
6. Παιδοακτινολογία: Εντοπισμένο οστικό άλγος



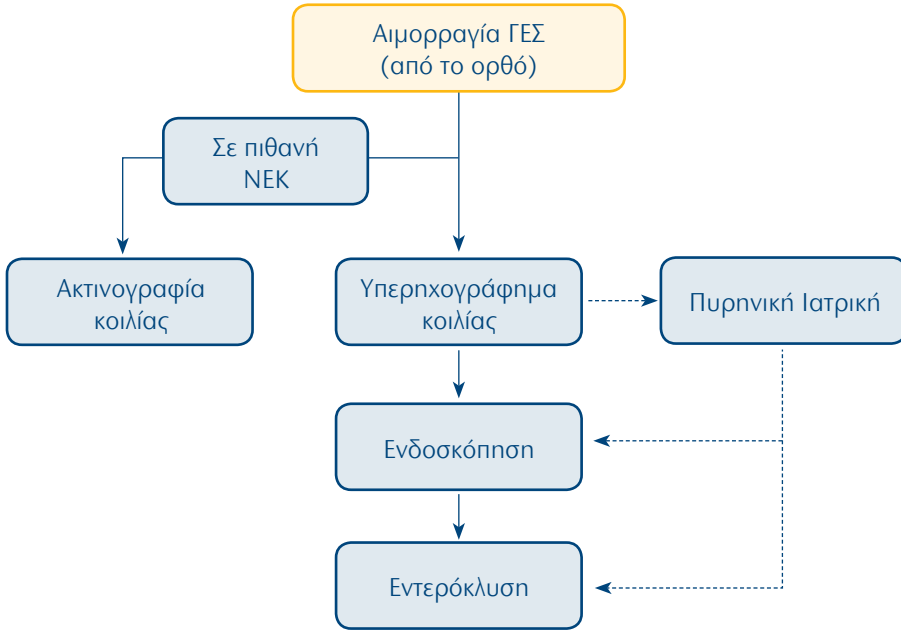
7. Παιδοακτινολογία: Κυστική ίνωση



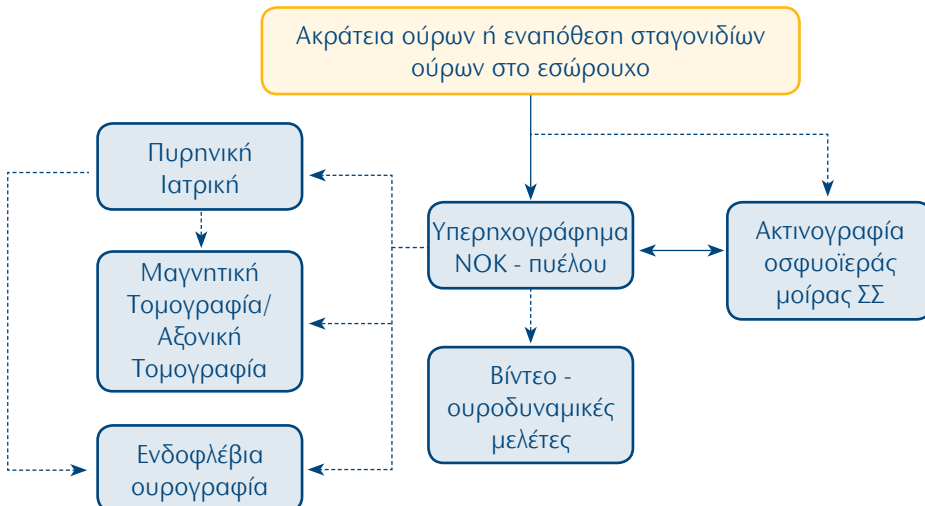
8. Παιδοακτινολογία: Αμβλύ κοιλιακό τραύμα



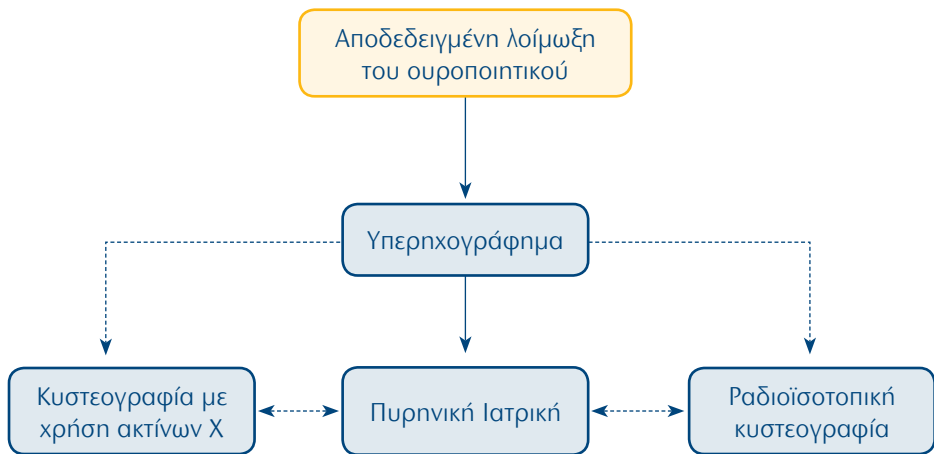
9. Παιδοακτινολογία: Αιμορραγία ΓΕΣ (από το ορθό)



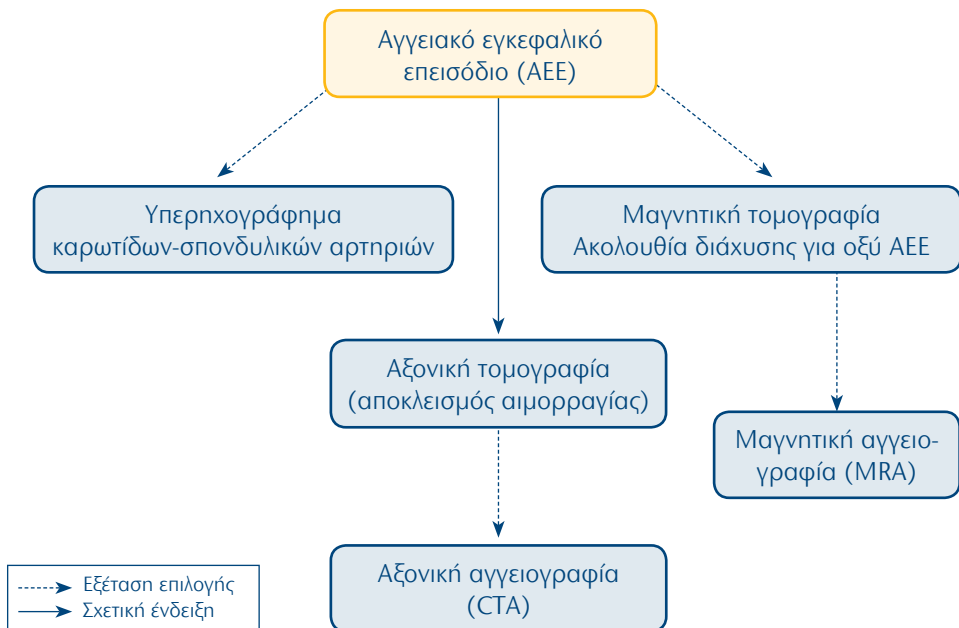
10. Παιδοακτινολογία: Ακράτεια ούρων ή εναπόθεση σταγονιδίων ούρων στο εσώρουχο



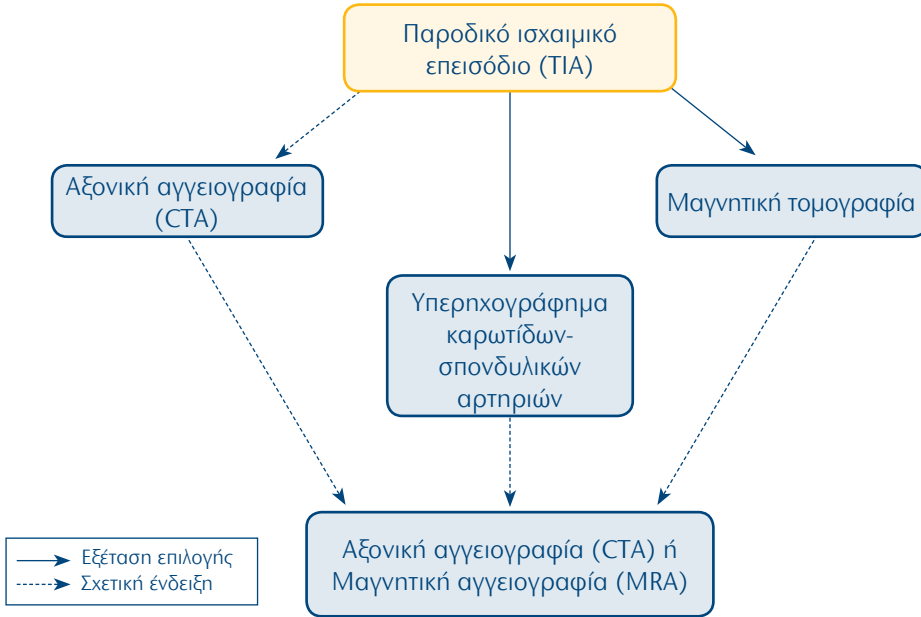
11. Παιδοακτινολογία: Αποδεδειγμένη λοίμωξη του ουροποιητικού



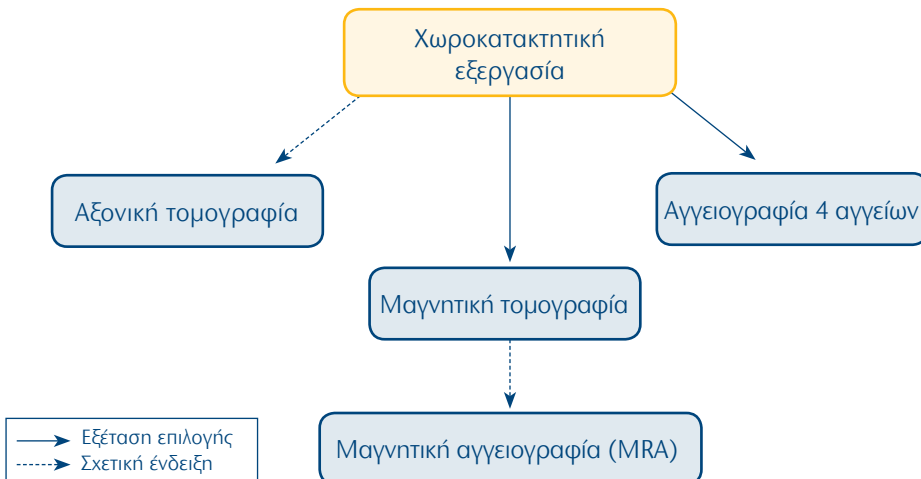
12. ΚΝΣ, ΩΡΛ, Κεφαλή, Τράχηλος: Αγγειακό εγκεφαλικό επεισόδιο (ΑΕΕ)



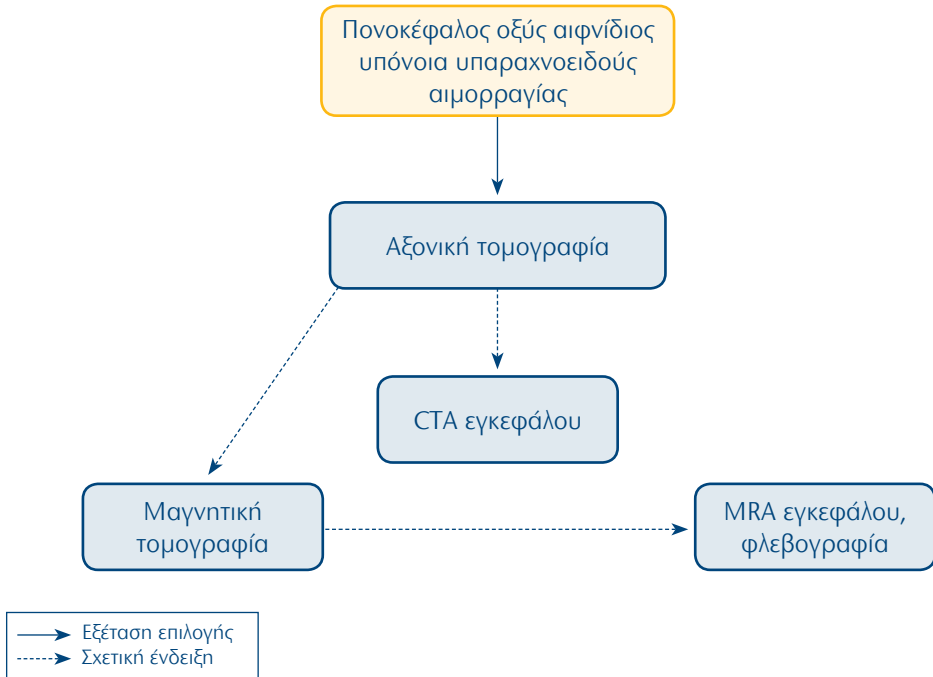
13. ΚΝΣ, ΩΡΛ, Κεφαλή, Τράχηλος: Παροδικό ισχαιμικό επεισόδιο (ΤΙΑ)



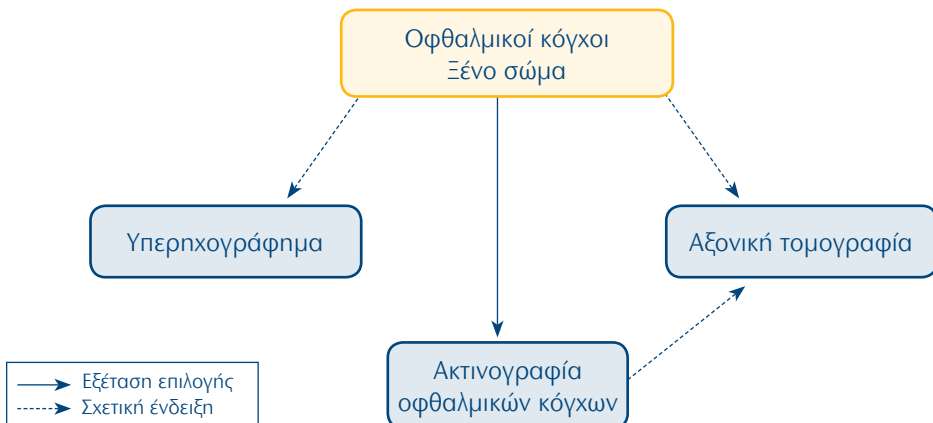
14. ΚΝΣ, ΩΡΛ, Κεφαλή, Τράχηλος: Χωροκατακτιτική εξεργασία



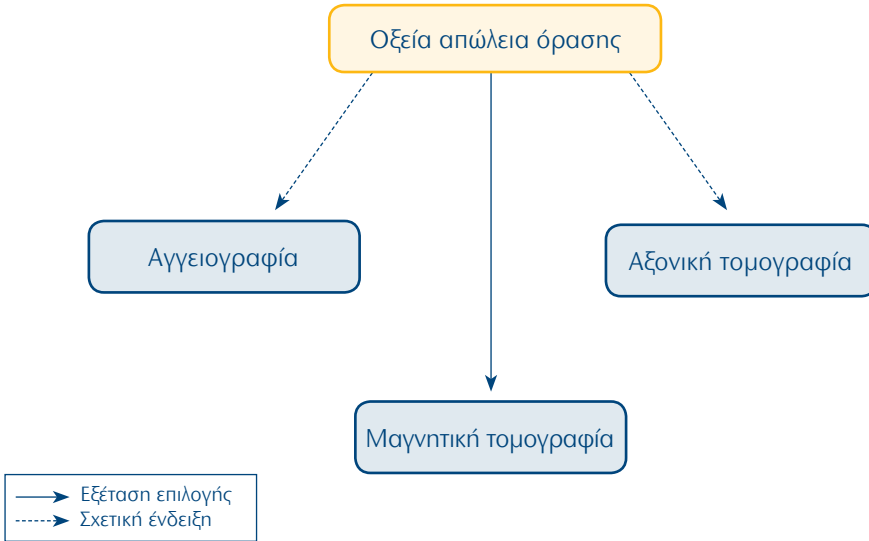
15. ΚΝΣ, ΩΡΛ, Κεφαλή, Τράχηλος: Πονοκέφαλος οξύς αιφνίδιος - υπόνοια υπαραχνοειδούς αιμορραγίας



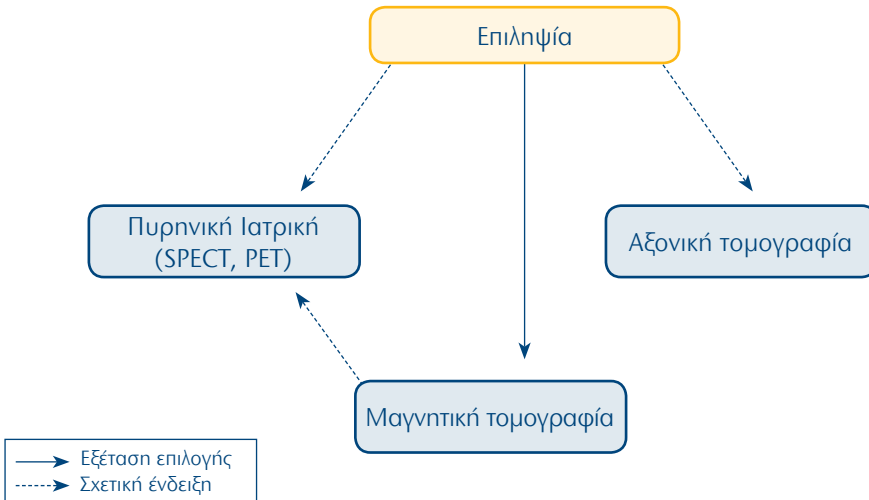
16. ΚΝΣ, ΩΡΛ, Κεφαλή, Τράχηλος: Οφθαλμικοί κόγχοι-Ξένο σώμα



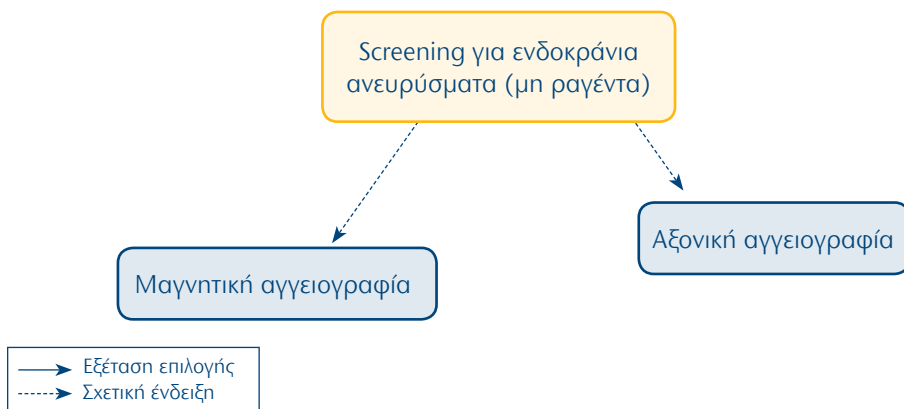
17. ΚΝΣ, ΩΡΛ, Κεφαλή, Τράχηλος: Οξεία απώλεια όρασης



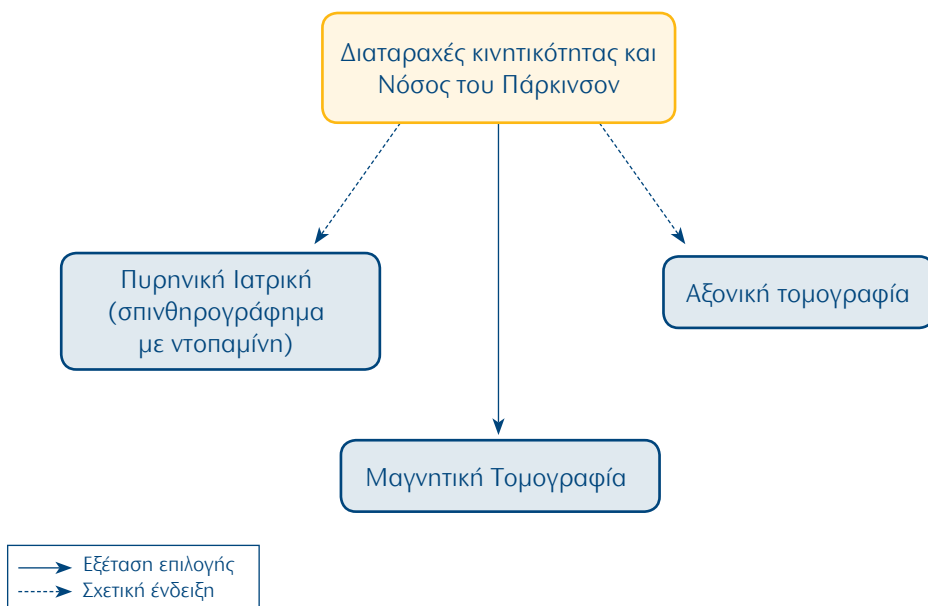
18. ΚΝΣ, ΩΡΛ, Κεφαλή, Τράχηλος: Επιληψία



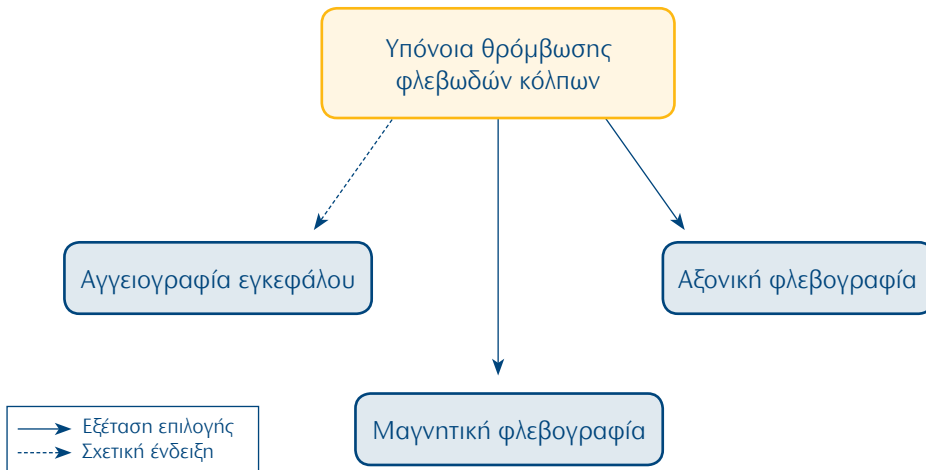
19. ΚΝΣ, ΩΡΛ, Κεφαλή, Τράχηλος: Screening για ενδοκράνια ανευρύσματα (μη ραγέντα)



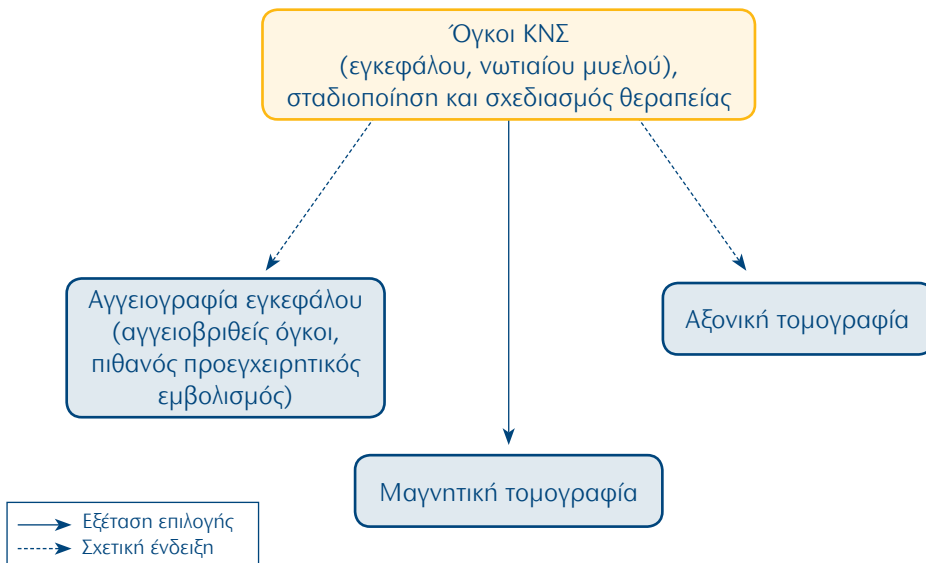
20. ΚΝΣ, ΩΡΛ, Κεφαλή, Τράχηλος: Διαταραχές κινητικότητας και Νόσος του Πάρκινσον



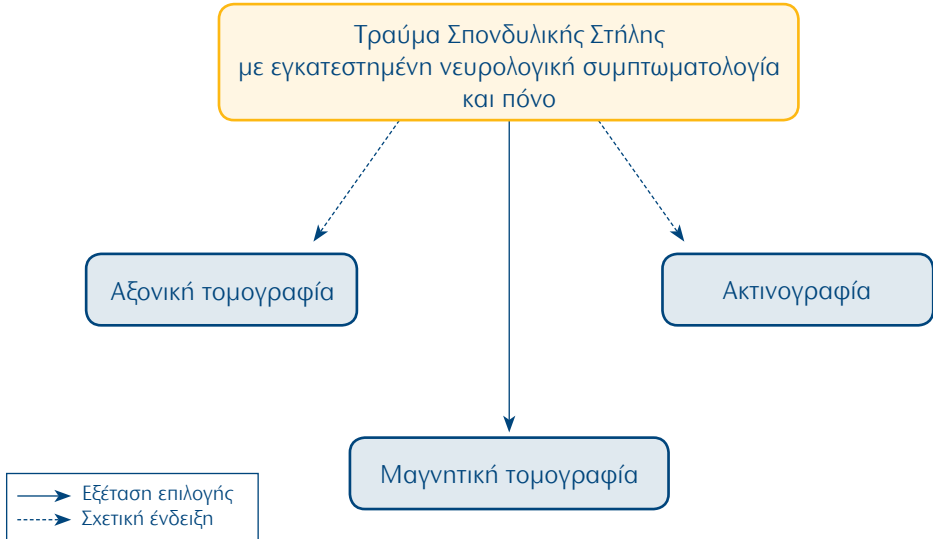
21. ΚΝΣ, ΩΡΛ, Κεφαλή, Τράχηλος: Υπόνοια θρόμβωσης φλεβωδών κόλπων



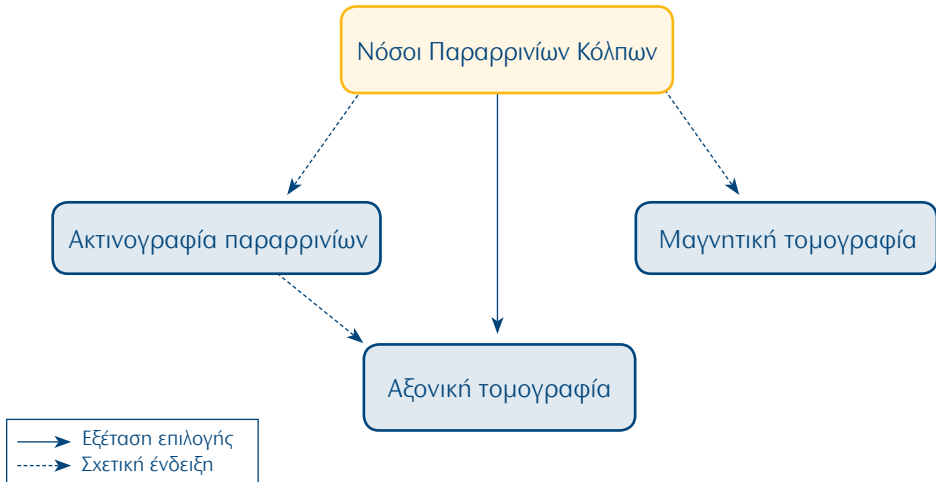
22. ΚΝΣ, ΩΡΛ, Κεφαλή, Τράχηλος: Όγκοι ΚΝΣ (εγκεφάλου, νωτιαίου μυελού), σταδιοποίηση και σχεδιασμός θεραπείας



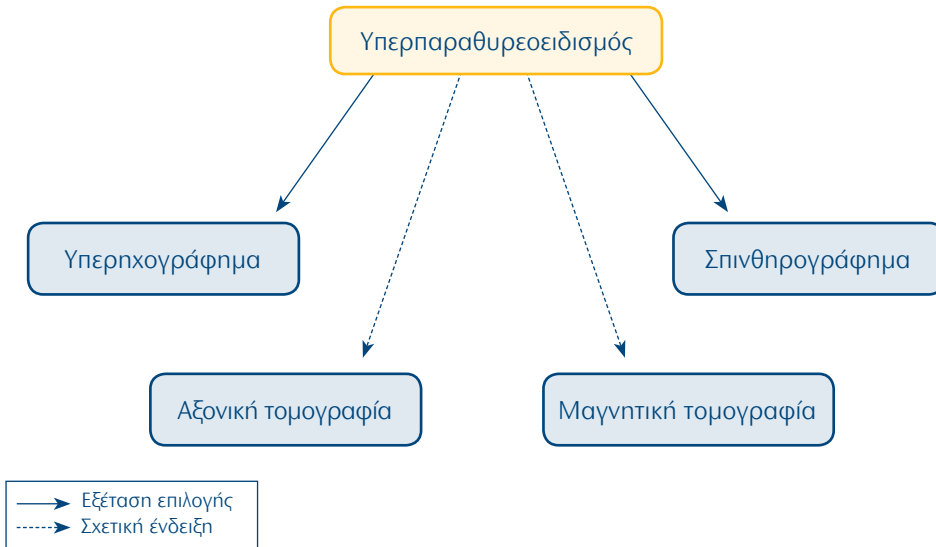
23. ΚΝΣ, ΩΡΛ, Κεφαλή, Τράχηλος: Τραύμα Σπονδυλικής Στήλης με εγκατεστημένη νευρολογική συμπτωματολογία και πόνο



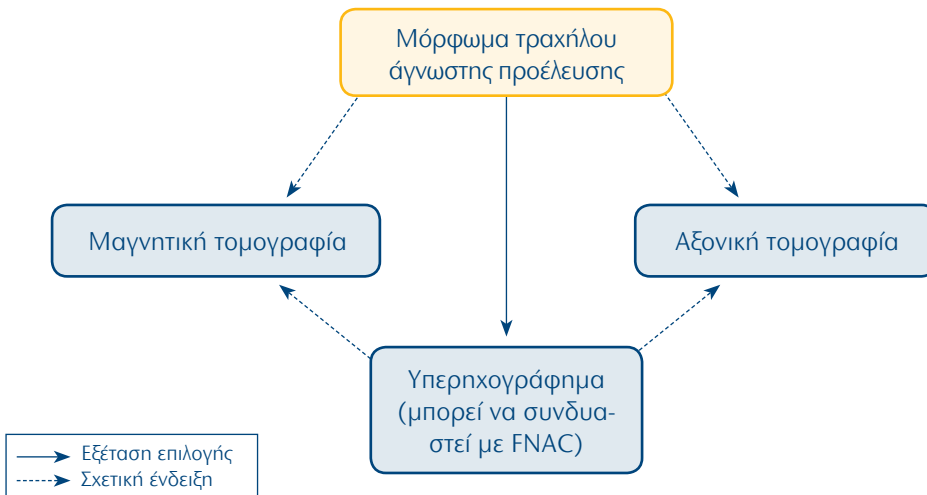
24. ΚΝΣ, ΩΡΛ, Κεφαλή, Τράχηλος: Νόσοι Παραρρινίων Κόλπων



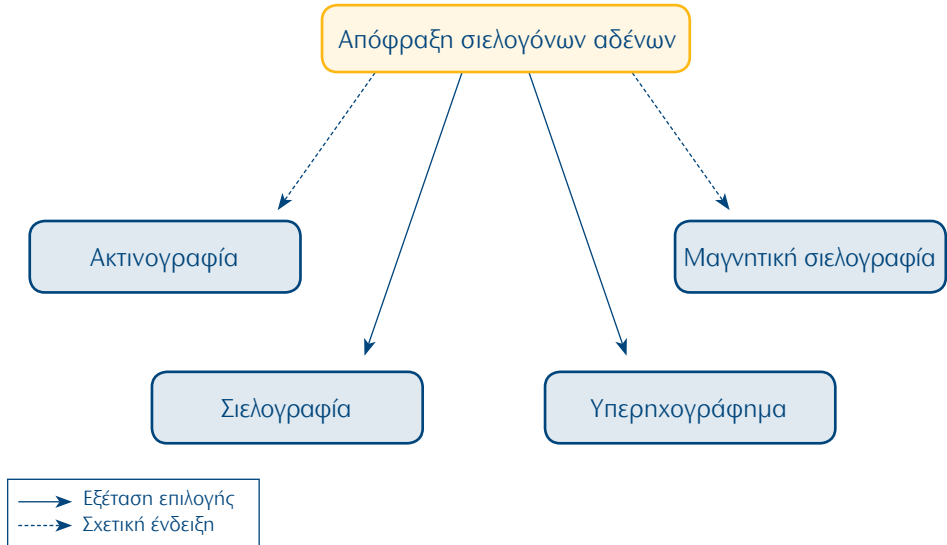
25. ΚΝΣ, ΩΡΛ, Κεφαλή, Τράχηλος: Υπερπαραθυροειδισμός



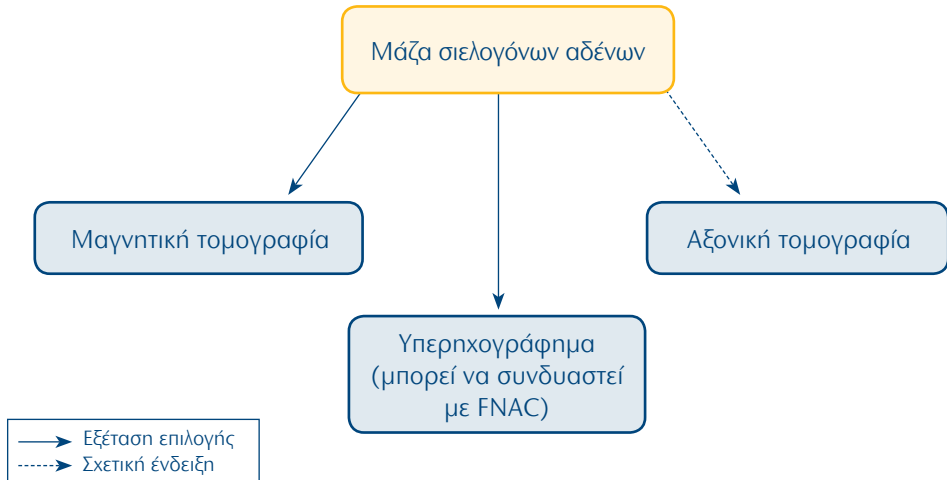
26. ΚΝΣ, ΩΡΛ, Κεφαλή, Τράχηλος: Μόρφωμα τραχήλου άγνωστης προέλευσης



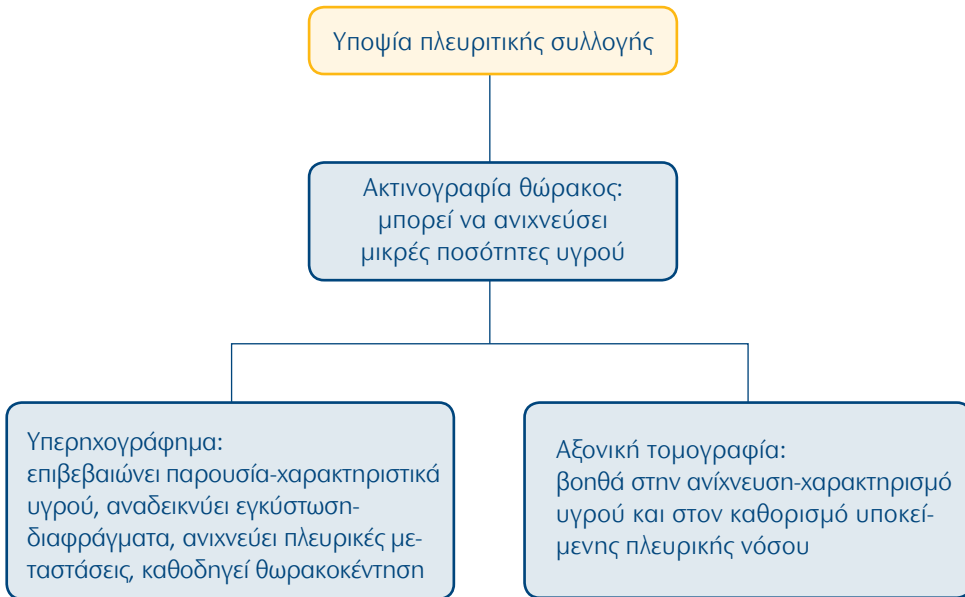
27. ΚΝΣ, ΩΡΛ, Κεφαλή, Τράχηλος: Απόφραξη σιελογόνων αδένων



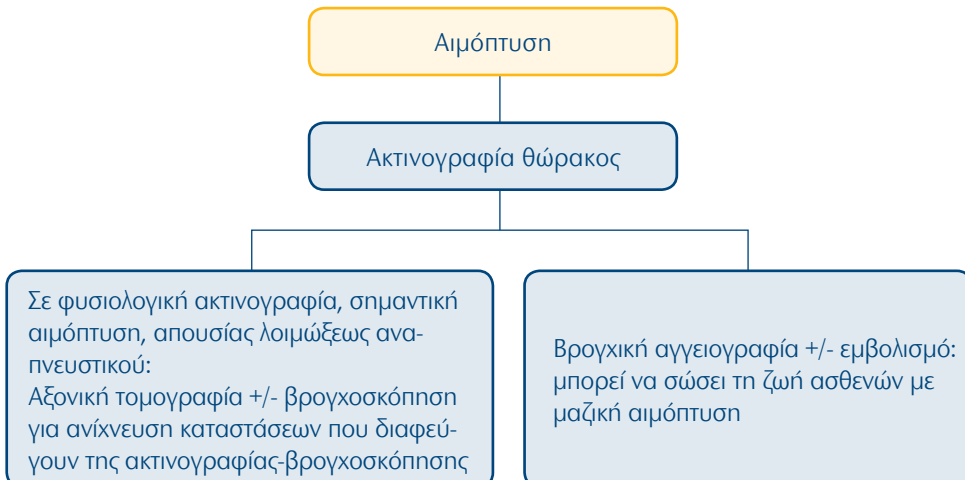
28. ΚΝΣ, ΩΡΛ, Κεφαλή, Τράχηλος: Μάζα σιελογόνων αδένων



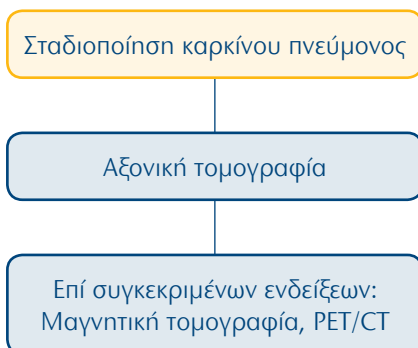
29. Αναπνευστικό σύστημα: Υποψία πλευριτικής συλλογής



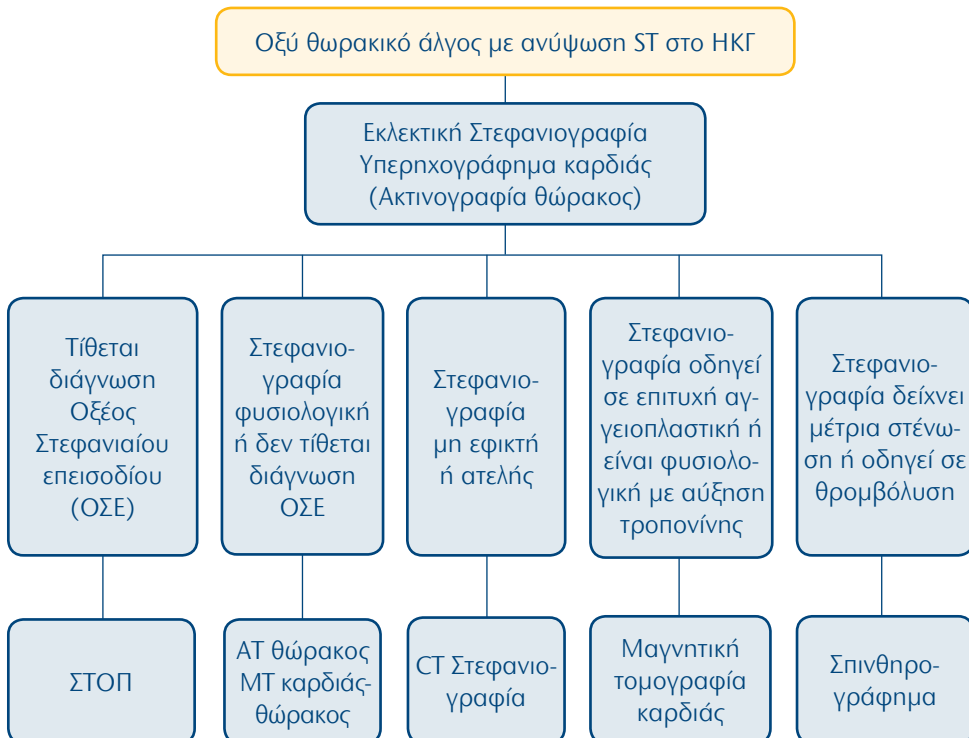
30. Αναπνευστικό σύστημα: αιμόπτυση



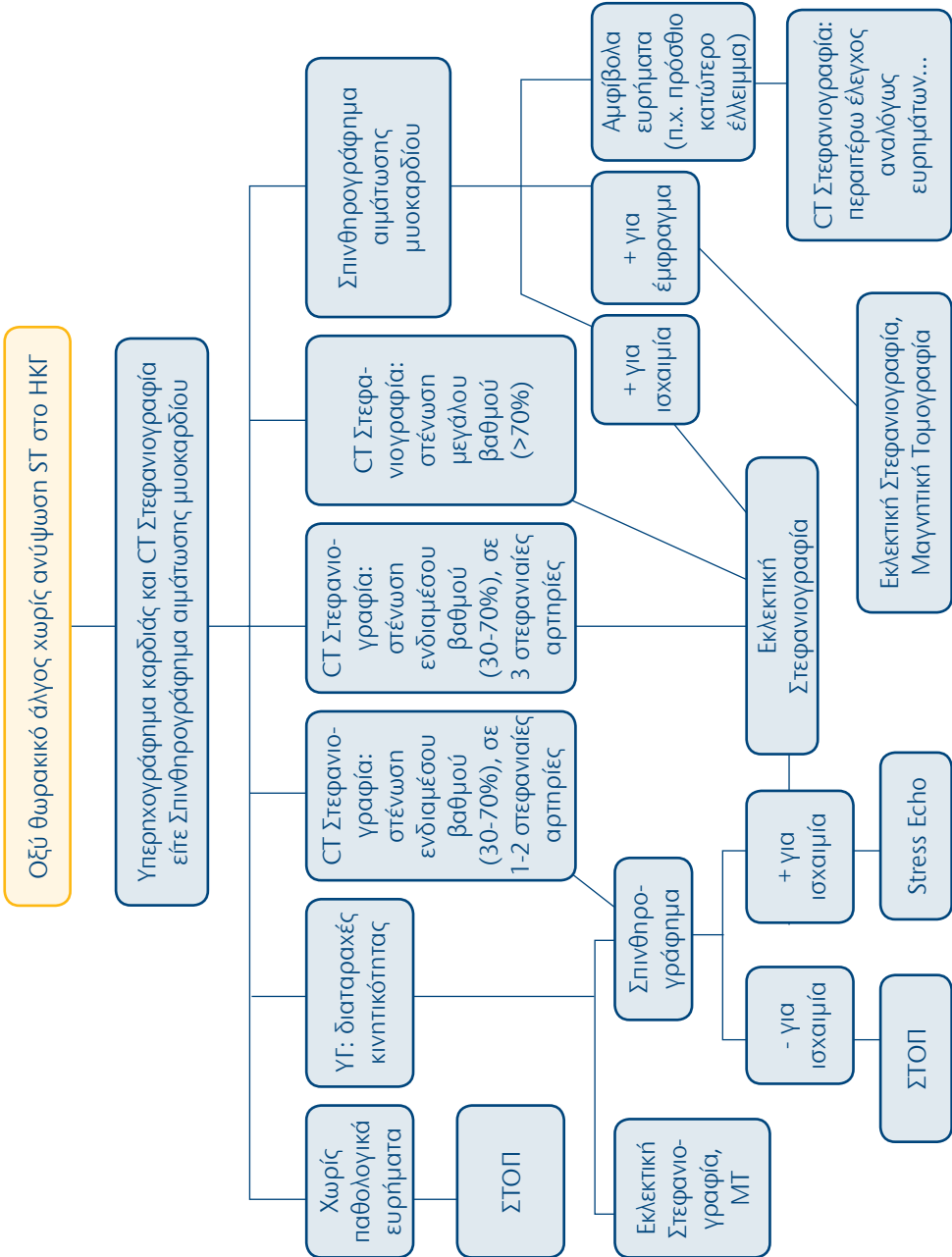
31. Αναπνευστικό σύστημα: σταδιοποίηση καρκίνου πνεύμονος



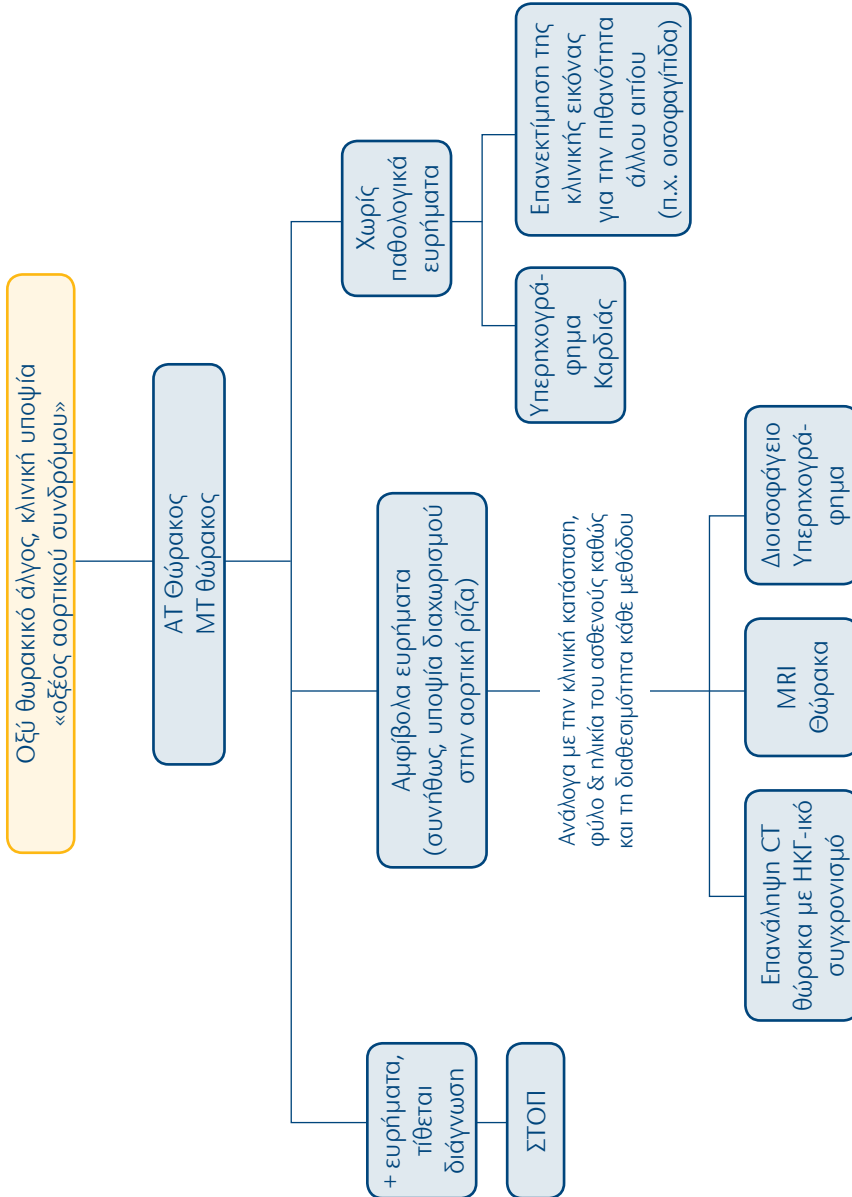
32. Καρδιαγγειακό Σύστημα: Οξύ θωρακικό άλγος με ανύψωση ST στο ΗΚΓ



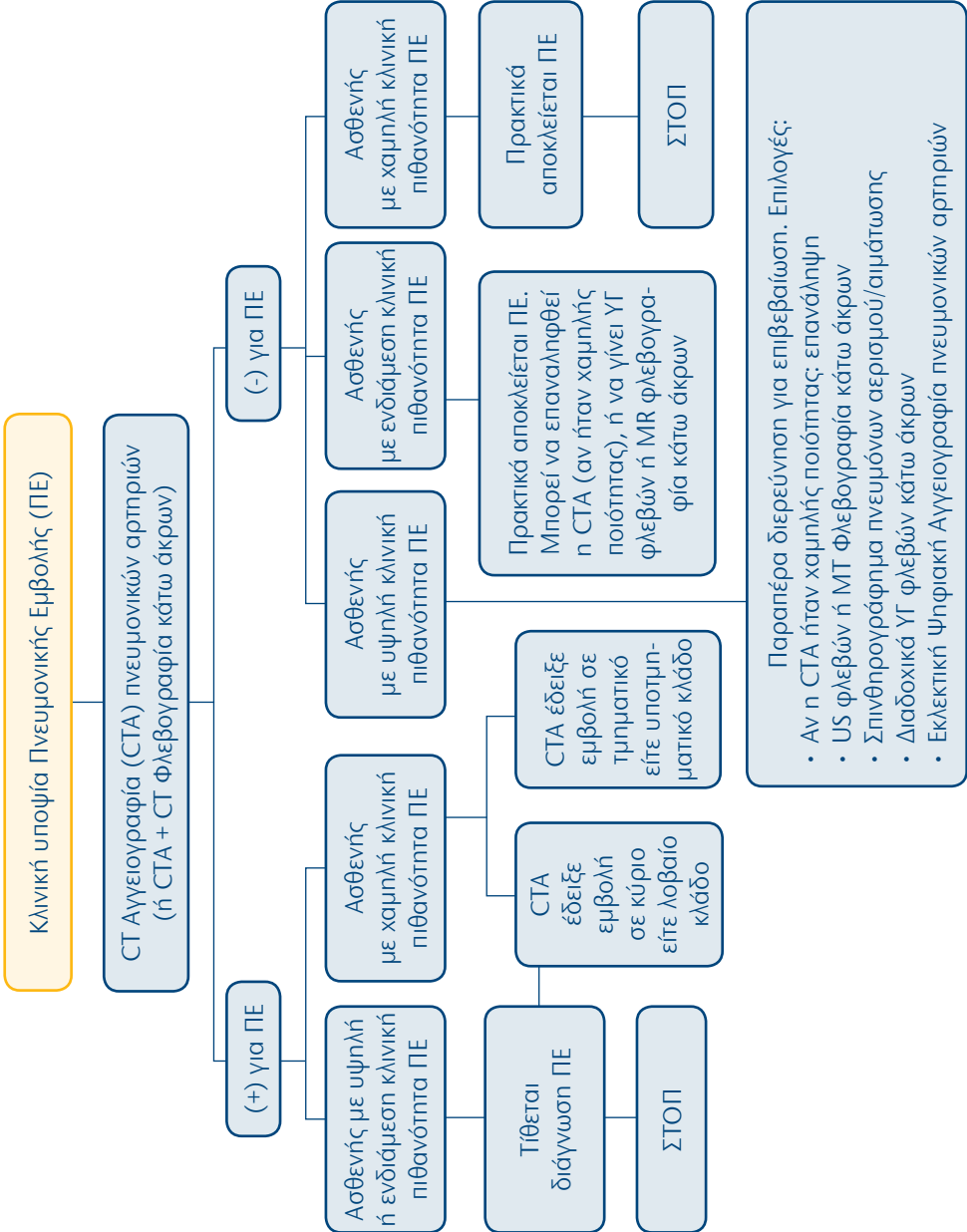
33. Καρδιαγγειακό Σύστημα: Οξύ θωρακικό άλγος χωρίς ανύψωση ST στο ΗΚΓ



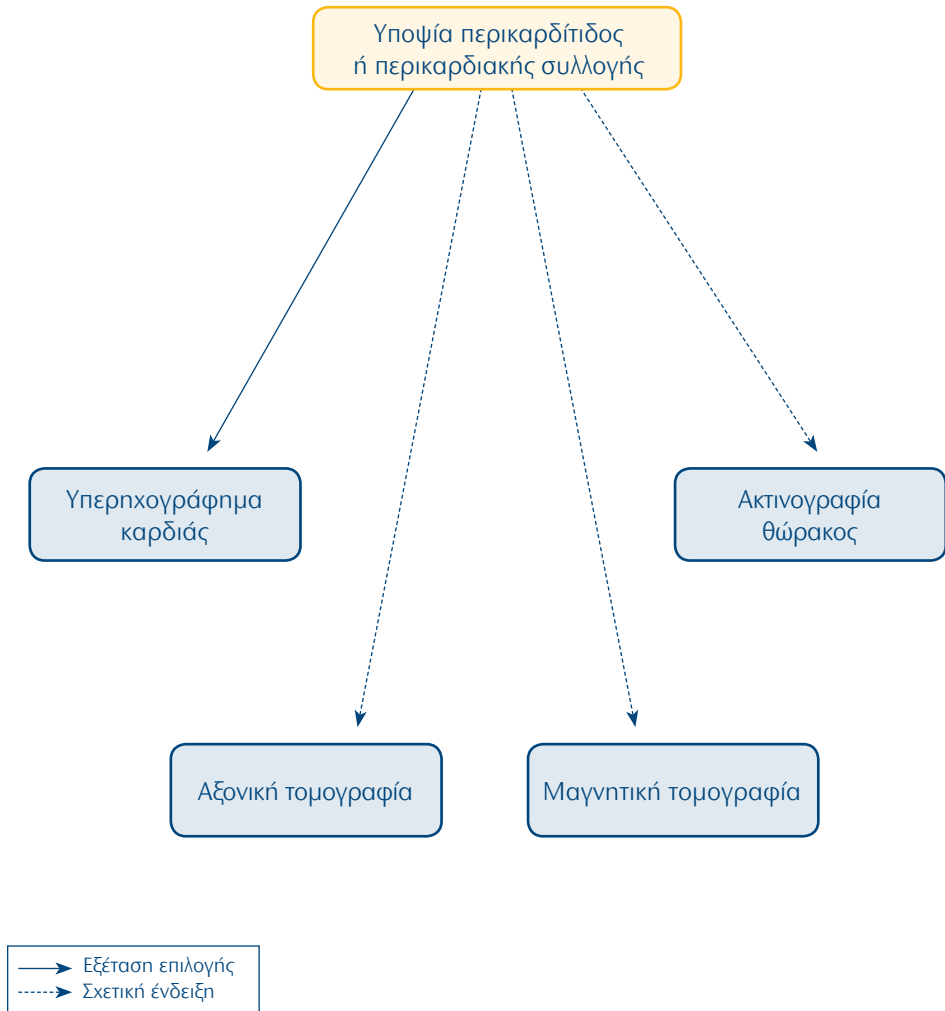
34. Καρδιαγγειακό Σύστημα: Οξύ θωρακικό άλγος, κλινική υποψία «οξέος αορτικού συνδρόμου»



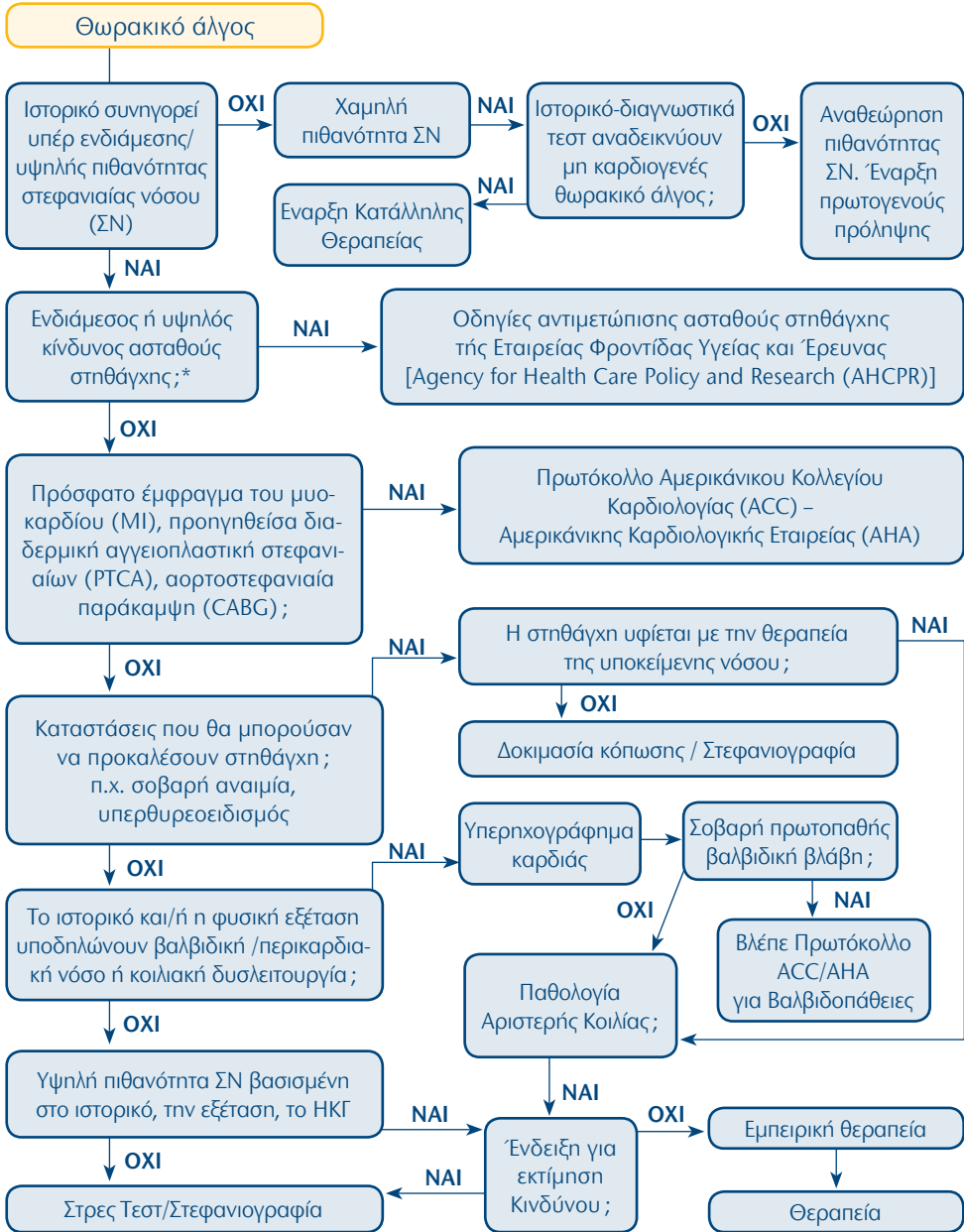
35. Καρδιαγγειακό Σύστημα: Κλινική υποψία Πνευμονικής Εμβολής (ΠΕ)



36. Καρδιαγγειακό Σύστημα: Υποψία περικαρδίτιδος ή περικαρδιακής συλλογής



37. Καρδιαγγειακό Σύστημα: Θωρακικό άλγος

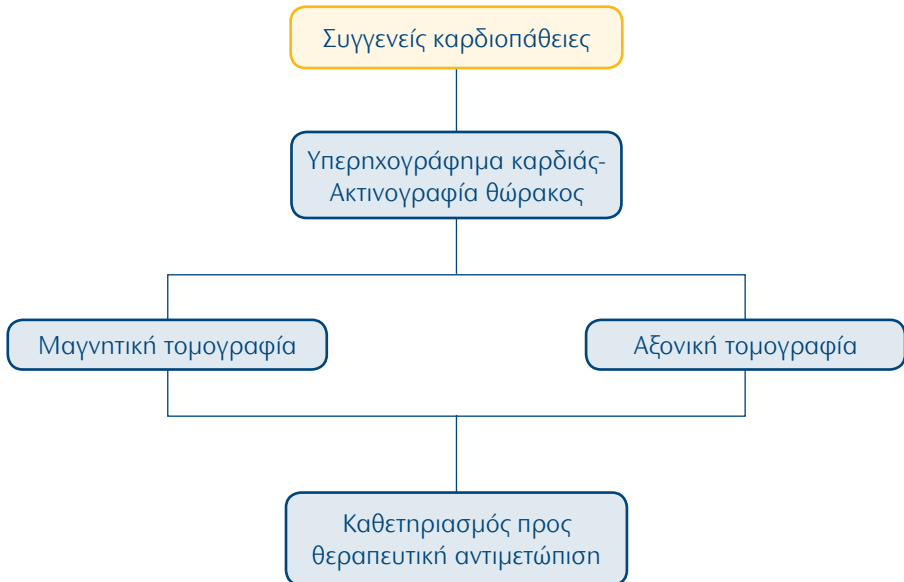


*Χαρακτηριστικά της «μέσης προς υψηλού κινδύνου» Ασταθούς Στηθάγχης: **1.** Άλγος ανάπαυσης διάρκειας >20 λεπτά, **2.** Ηλικία >65 χρόνων, **3.** Αλλαγές στις ST και T κυματομορφές του ΗΚΓ, **4.** Πνευμονικό οίδημα

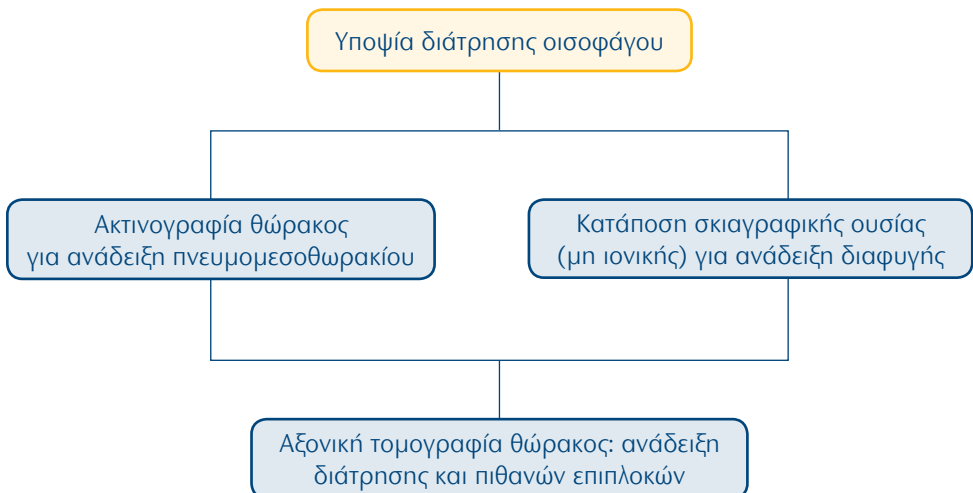
** Απαραίτητοι παράγοντες καθορισμού της ανάγκης εκτίμησης του κινδύνου του ασθενούς:

1. Συνυπάρχουσες παθολογικές καταστάσεις, **2.** Προτιμήσεις του ασθενούς

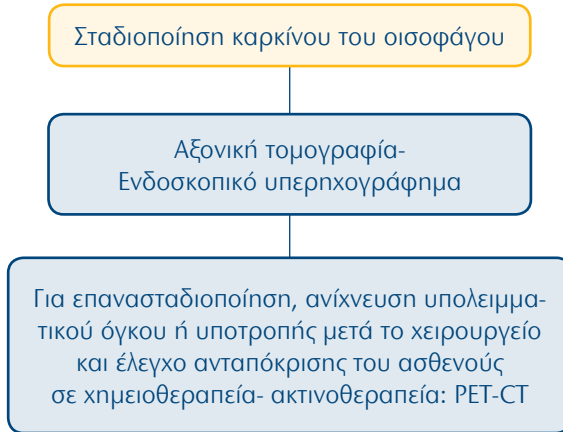
38. Καρδιαγγειακό Σύστημα: Συγγενείς καρδιοπάθειες



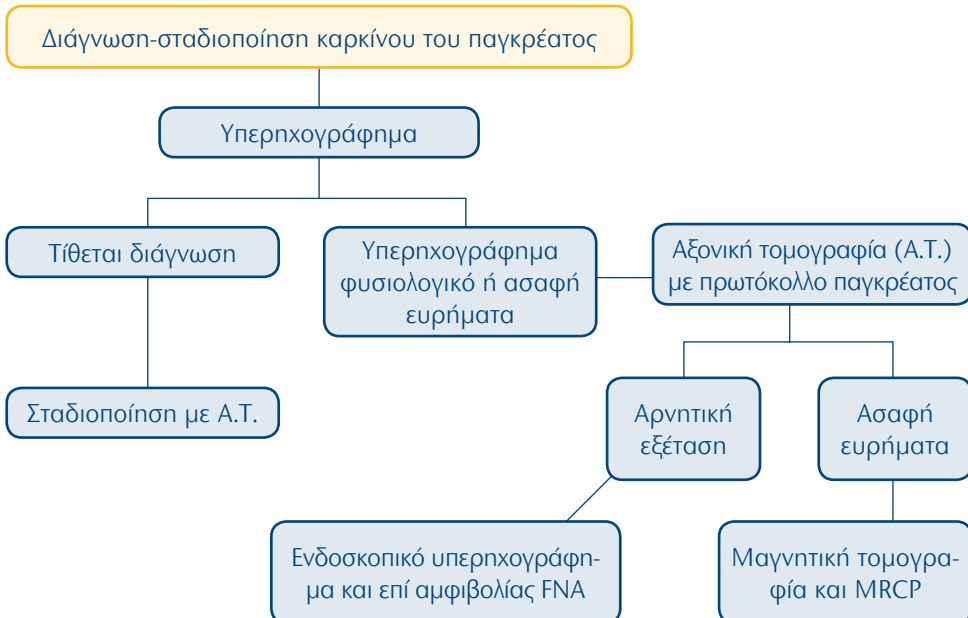
39. Γαστρεντερικό Σύστημα: Υποψία διάτρησης οισοφάγου



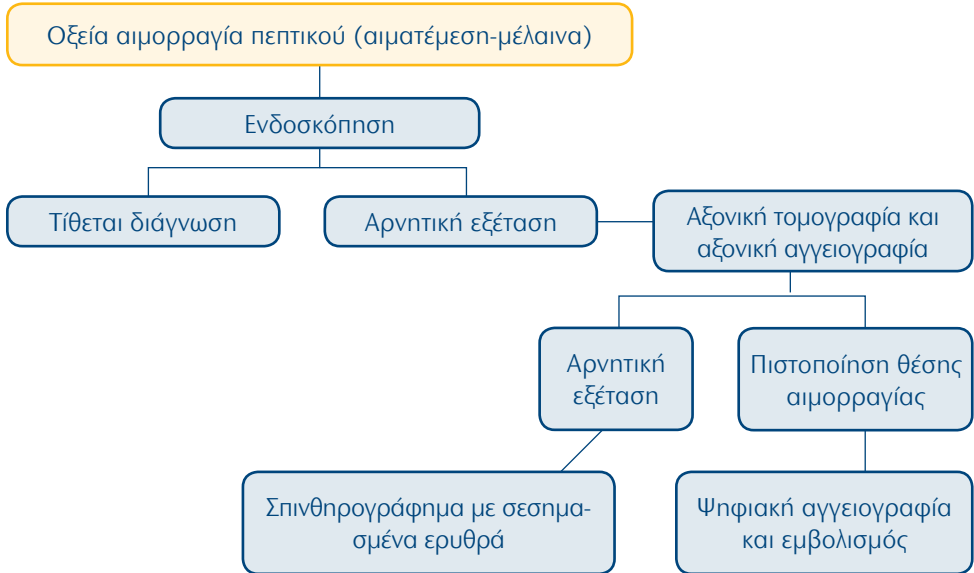40. Γαστρεντερικό Σύστημα: Σταδιοποίηση καρκίνου του οισοφάγου



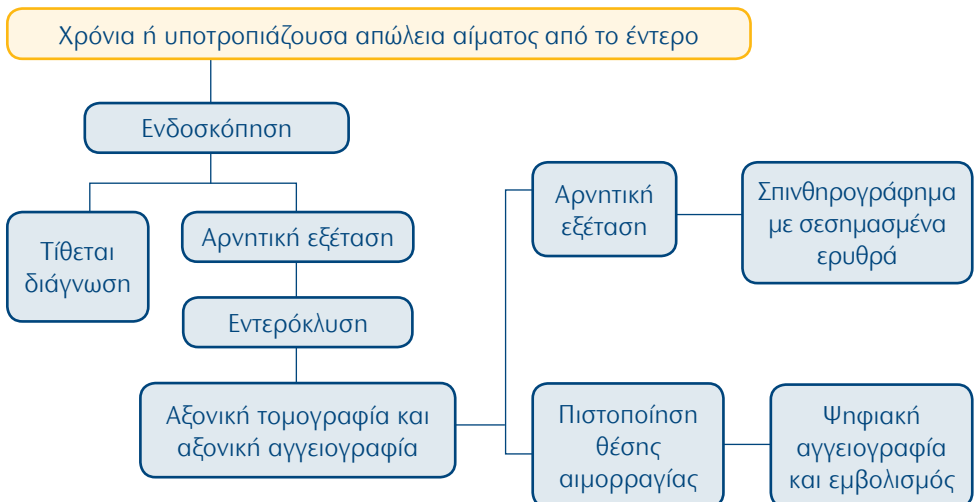
41. Γαστρεντερικό Σύστημα: Διάγνωση-σταδιοποίηση καρκίνου του παγκρέατος



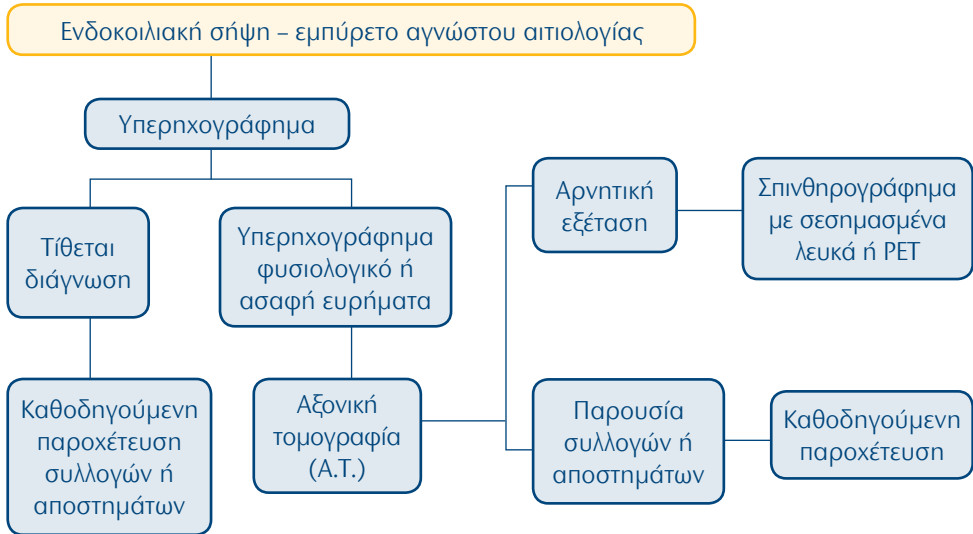
42. Γαστρεντερικό Σύστημα: Οξεία αιμορραγία πεπτικού (αιματέμεση-μέλαινα)



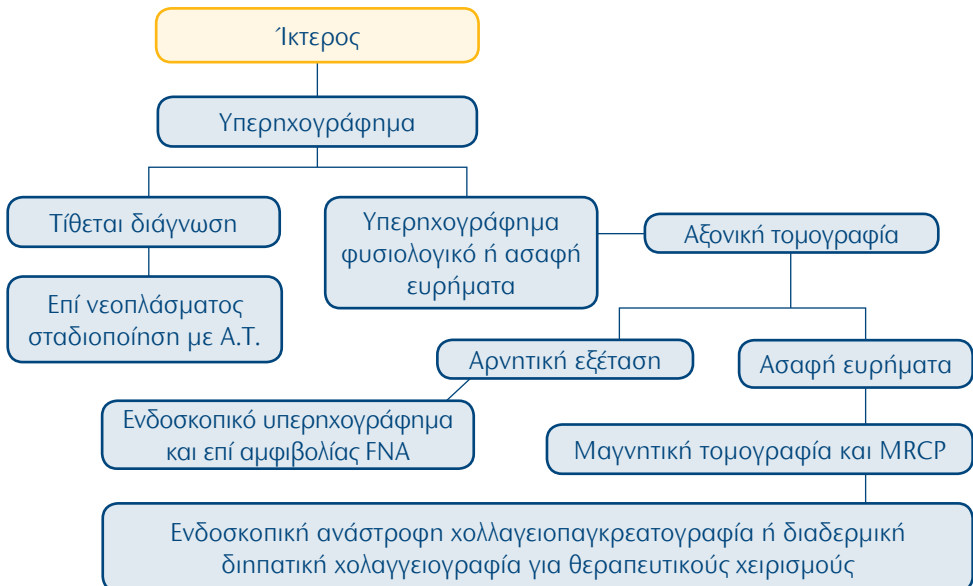
43. Γαστρεντερικό Σύστημα: Χρόνια ή υποτροπιάζουσα απώλεια αίματος από το έντερο



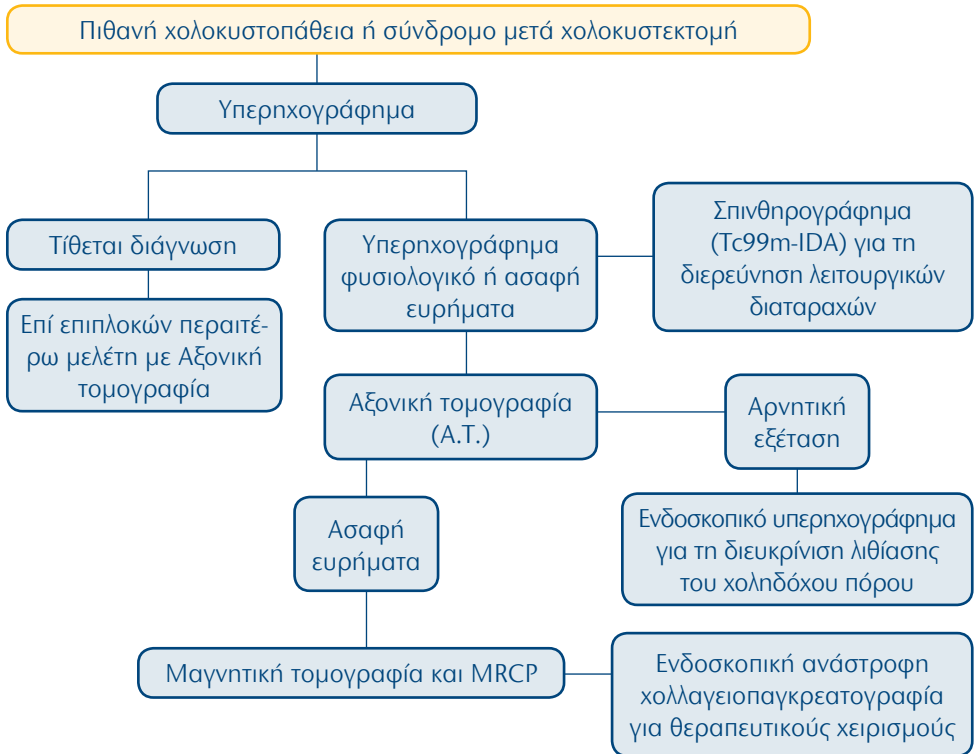
44. Γαστρεντερικό Σύστημα: Ενδοκοιλιακή σήψη – εμπύρετο αγνώστου αιτιολογίας



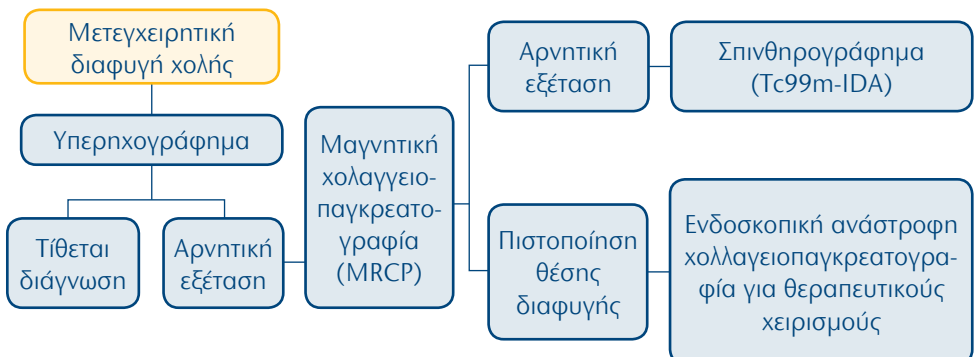
45. Γαστρεντερικό Σύστημα: Ήκτερος



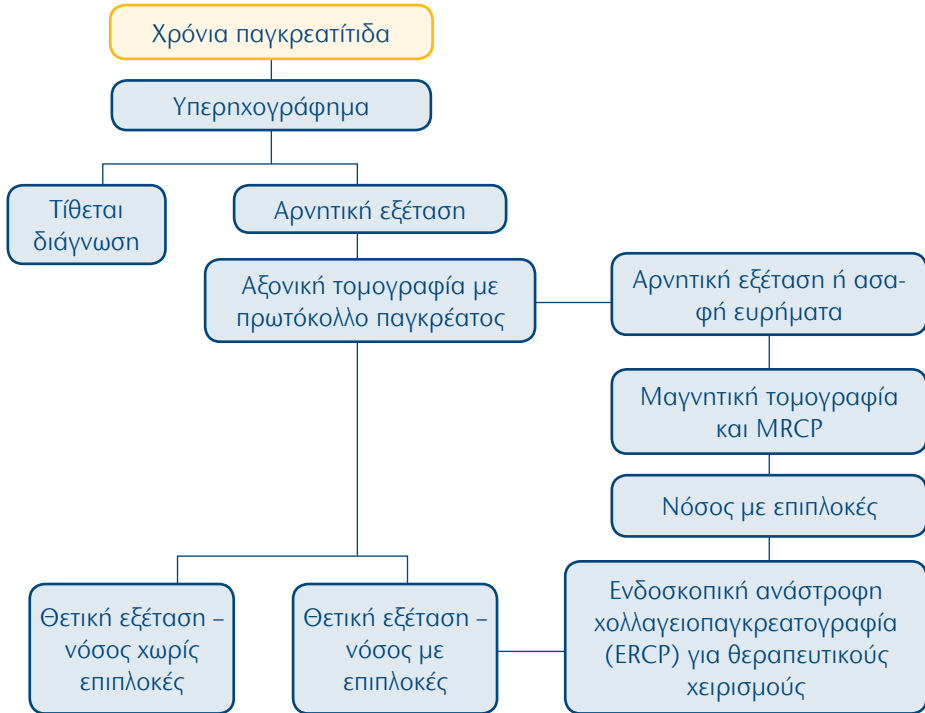
46. Γαστρεντερικό Σύστημα: Πιθανή χολοκυστοπάθεια ή σύνδρομο μετά χολοκυστεκτομή



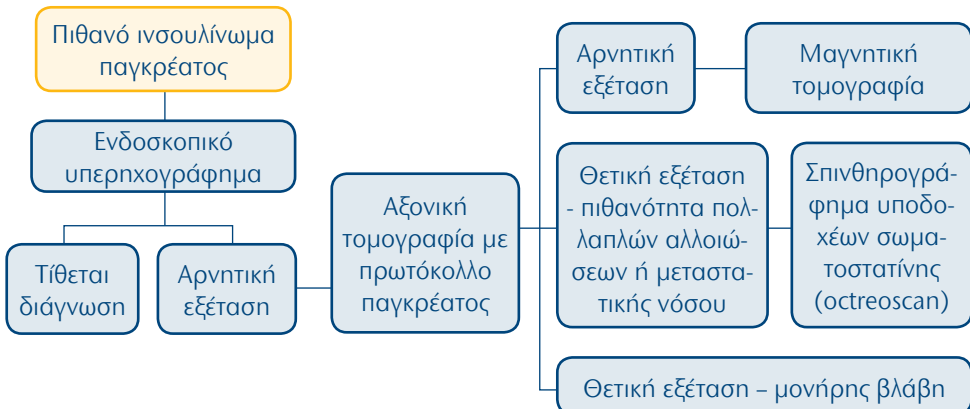
47. Γαστρεντερικό Σύστημα: Μετεγχειρητική διαφυγή χολής



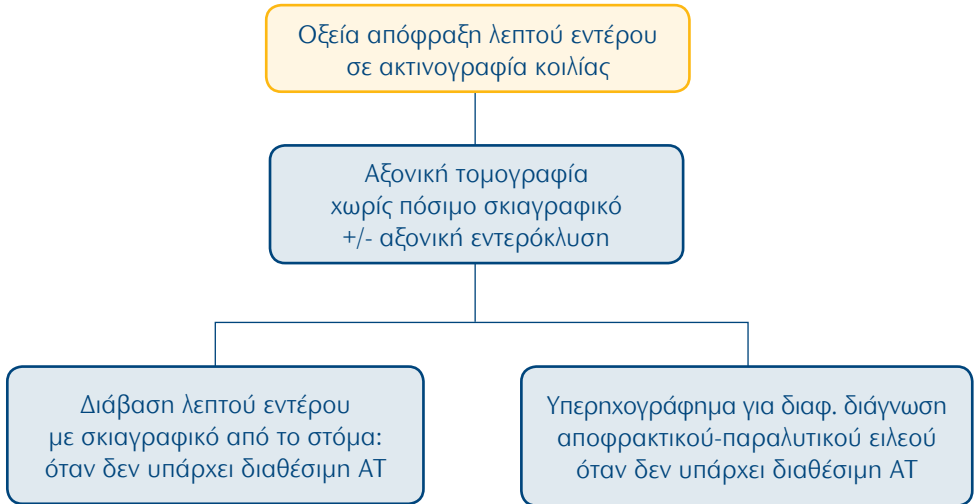
48. Γαστρεντερικό Σύστημα: Χρόνια παγκρεατίτιδα



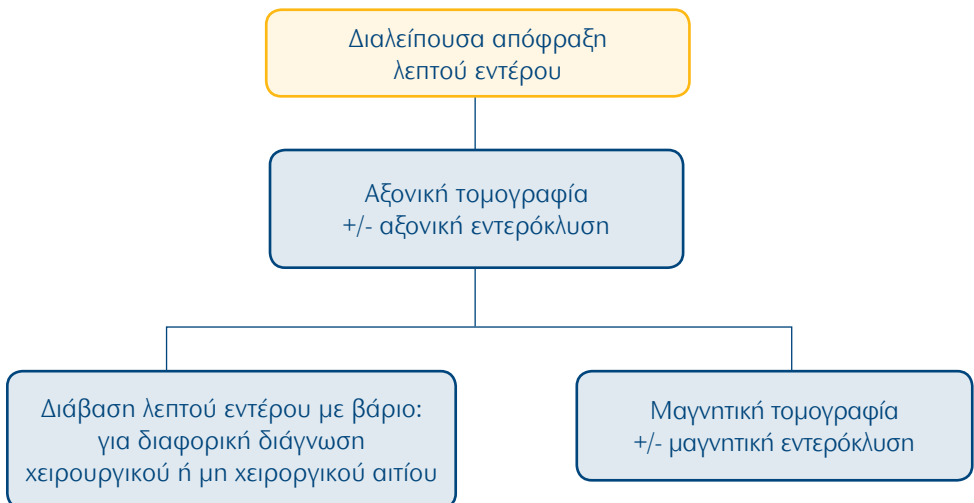
49. Γαστρεντερικό Σύστημα: Πιθανό ινσουλίνωμα παγκρέατος



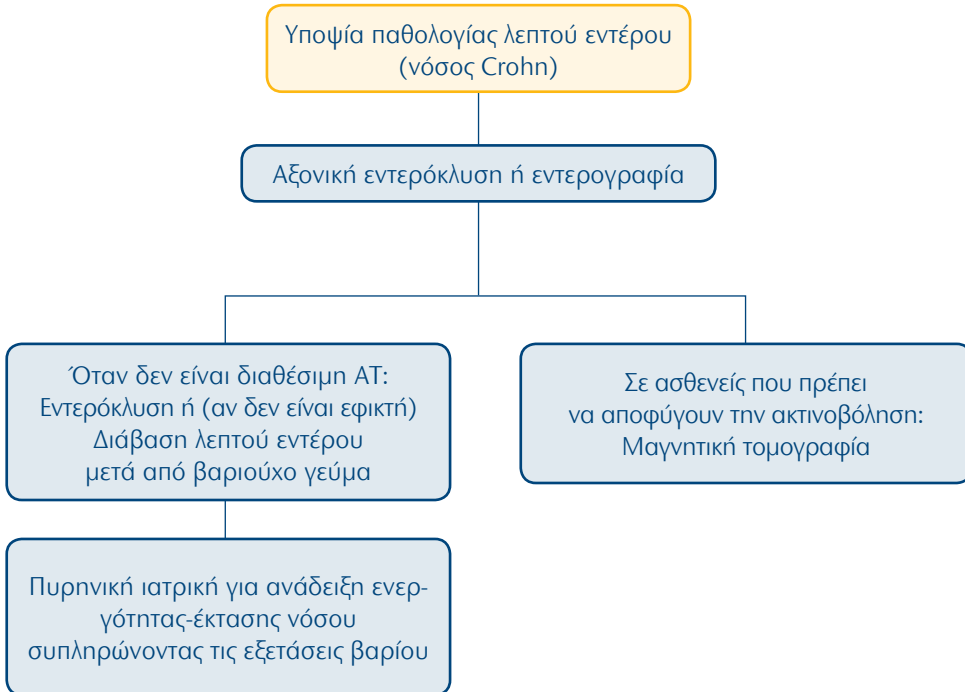
50. Γαστρεντερικό Σύστημα: Οξεία απόφραξη λεπτού εντέρου σε ακτινογραφία κοιλίας



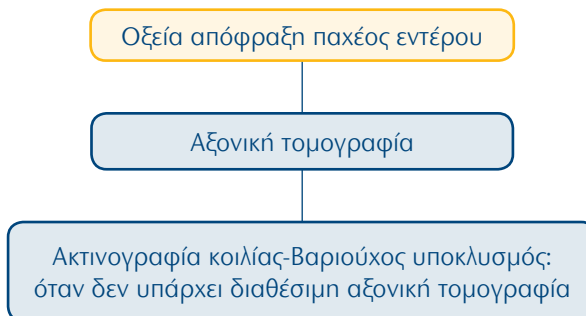
51. Γαστρεντερικό Σύστημα: Διαλείπουσα απόφραξη λεπτού εντέρου



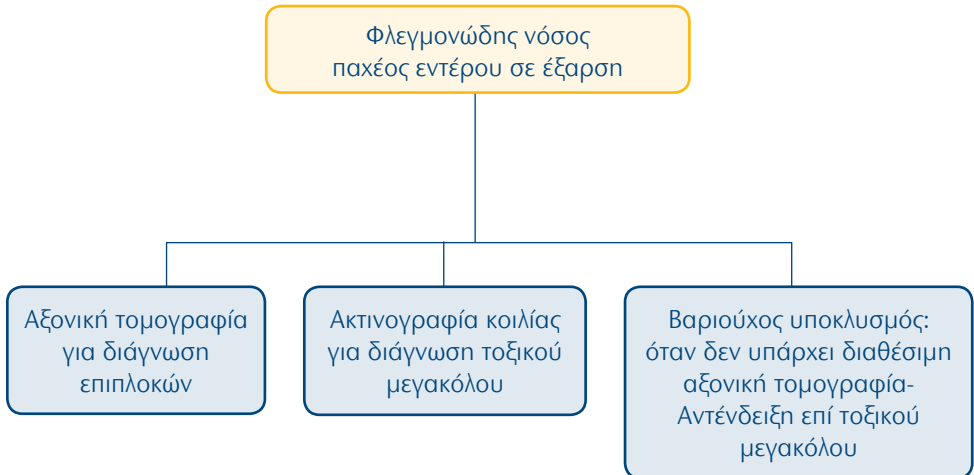
52. Γαστρεντερικό Σύστημα: Υποψία παθολογίας λεπτού εντέρου (νόσος Crohn)



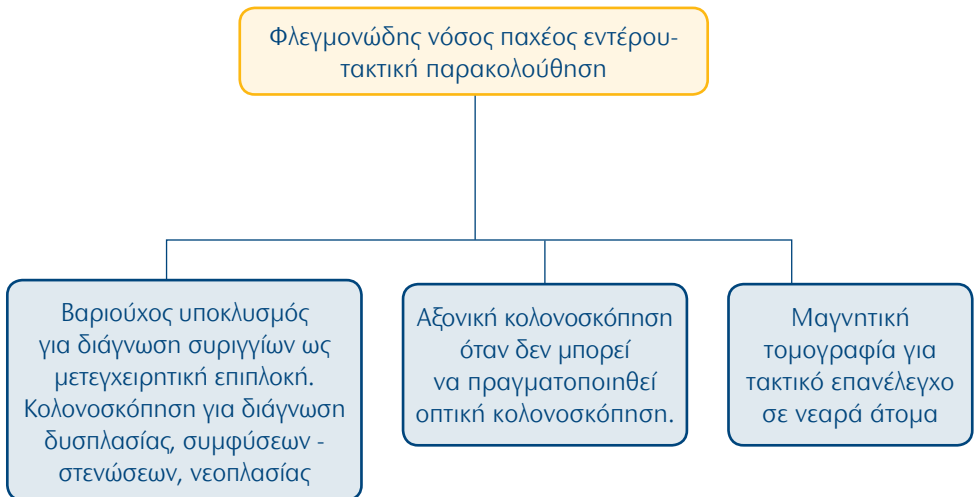
53. Γαστρεντερικό Σύστημα: Οξεία απόφραξη παχέος εντέρου



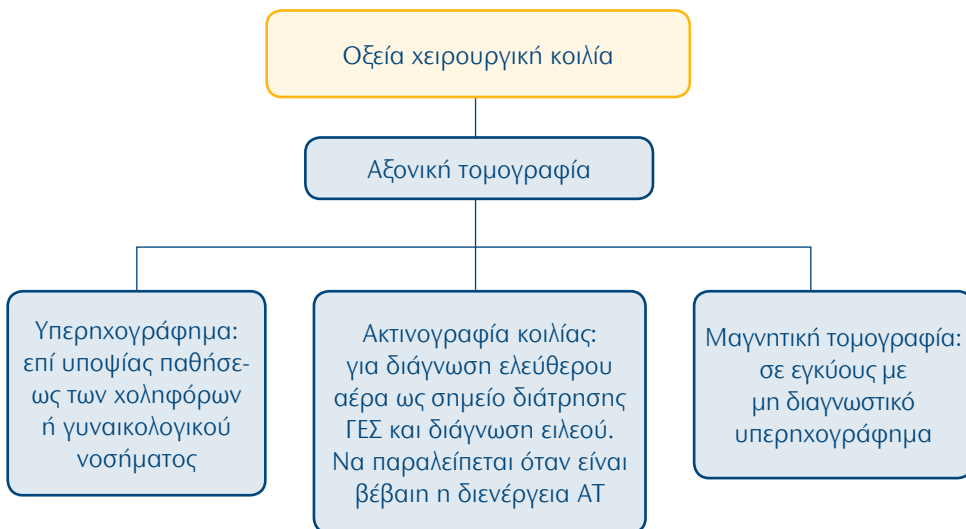
54. Γαστρεντερικό Σύστημα: Φλεγμονώδης νόσος παχέος εντέρου σε έξαρση



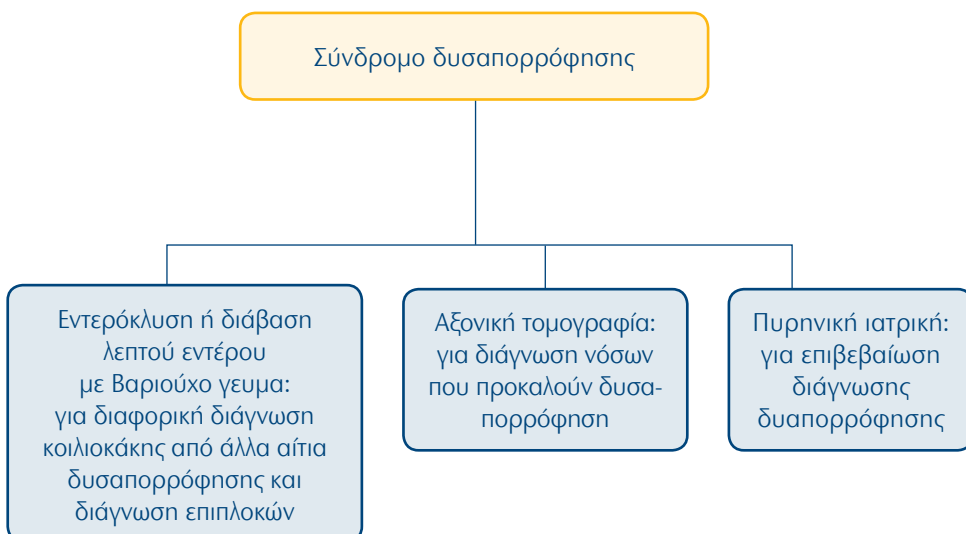
55. Γαστρεντερικό Σύστημα: Φλεγμονώδης νόσος παχέος εντέρου-τακτική παρακολούθηση



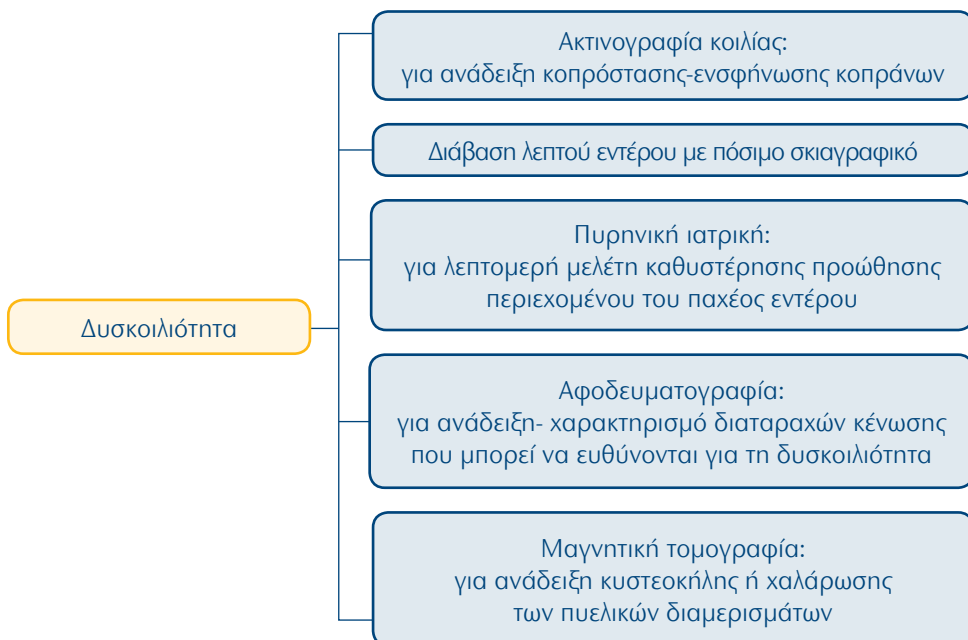
56. Γαστρεντερικό Σύστημα: οξεία χειρουργική κοιλία



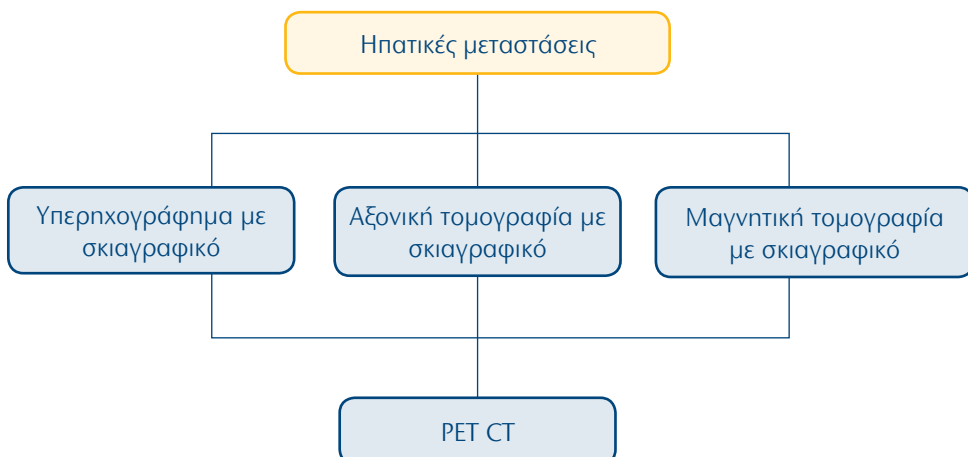
57. Γαστρεντερικό Σύστημα: Σύνδρομο δυσαπορρόφησης



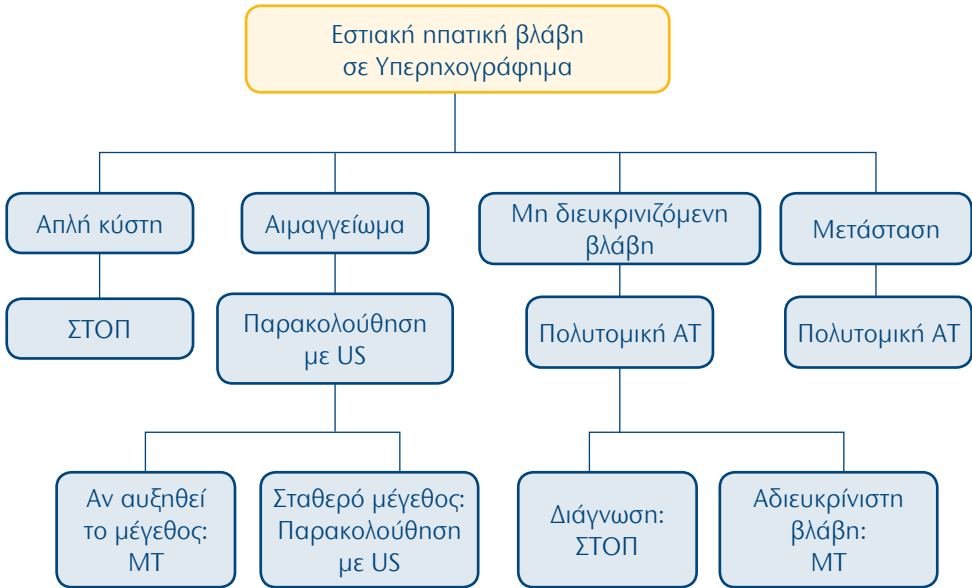
58. Γαστρεντερικό Σύστημα: Δυσκοιλιότητα



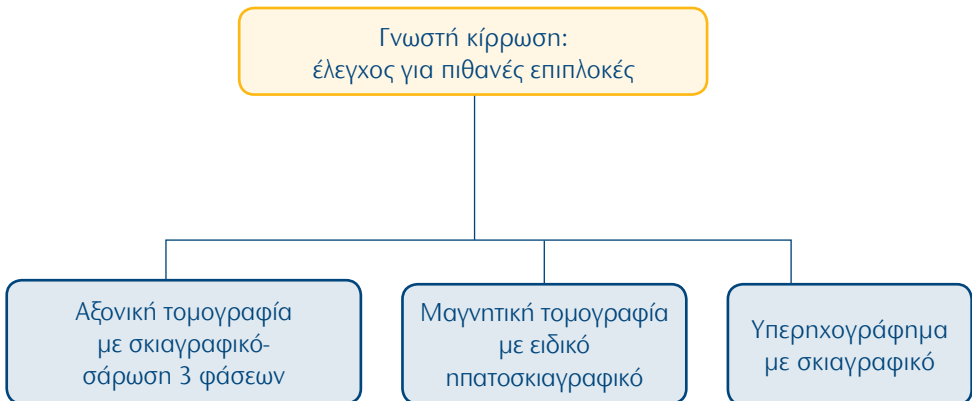
59. Γαστρεντερικό Σύστημα: Ηπατικές μεταστάσεις



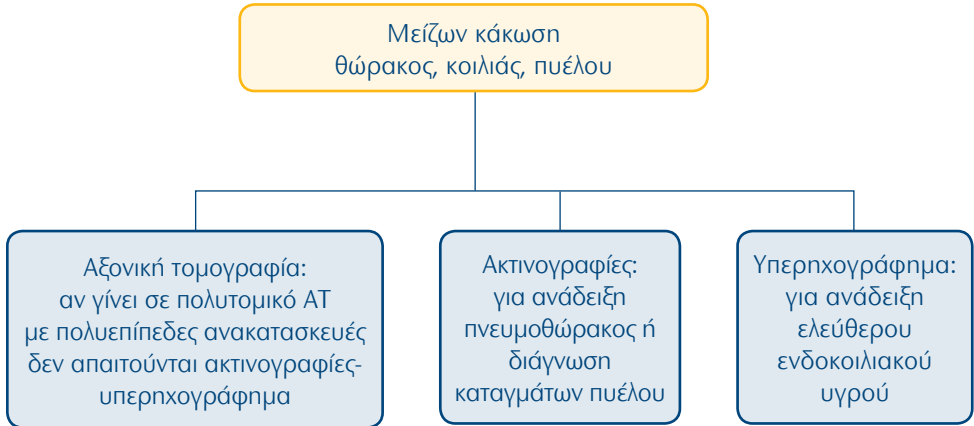
60. Γαστρεντερικό Σύστημα: Χαρακτηρισμός εστιακής ηπατικής βλάβης που βρέθηκε σε υπερηχογράφημα και η φύση της δεν έχει διευκρινιστεί



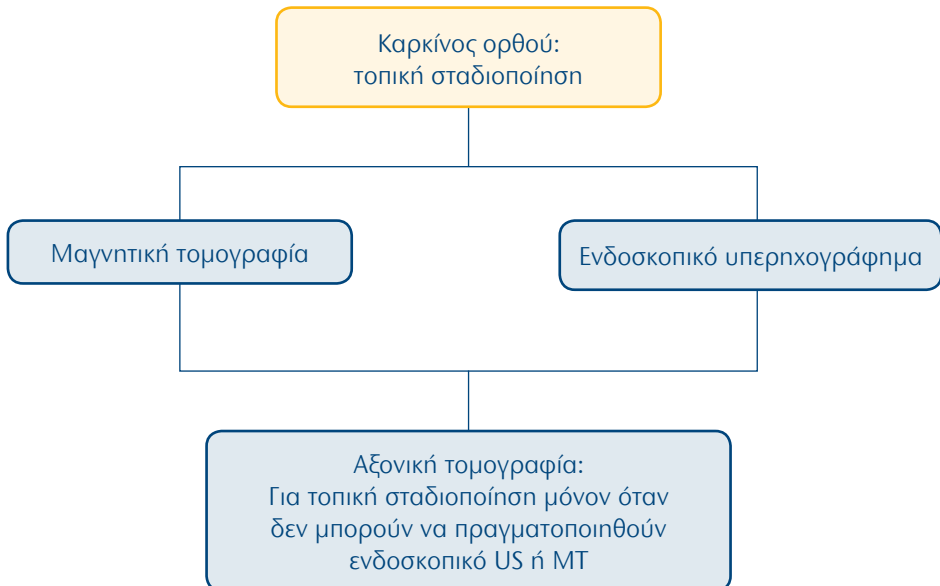
61. Γαστρεντερικό Σύστημα: Γνωστή κίρρωση: έλεγχος για πιθανές επιπλοκές



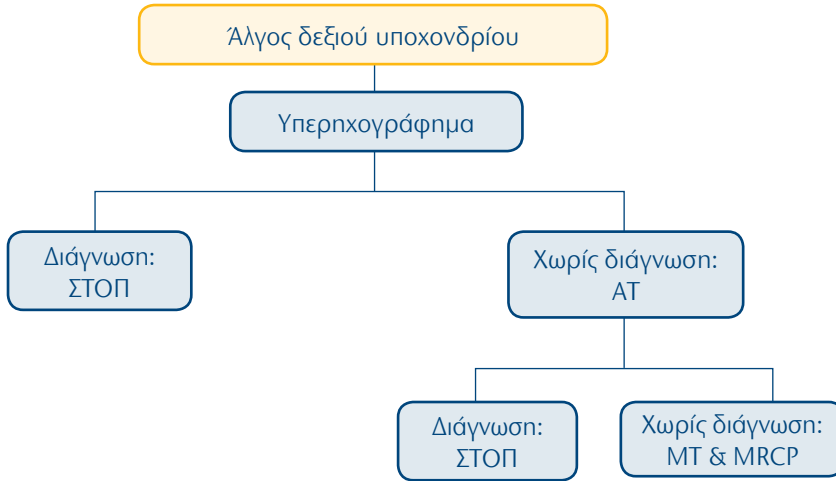
62. Γαστρεντερικό Σύστημα: Μείζων κάκωση θώρακος, κοιλιάς, πυέλου



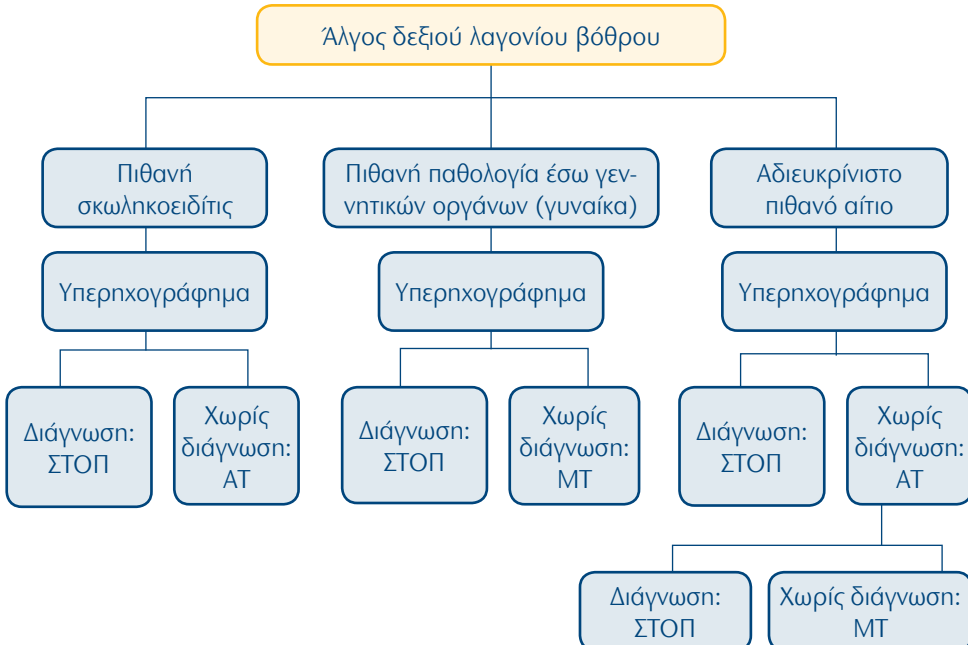
63. Γαστρεντερικό Σύστημα: Καρκίνος ορθού: τοπική σταδιοποίηση



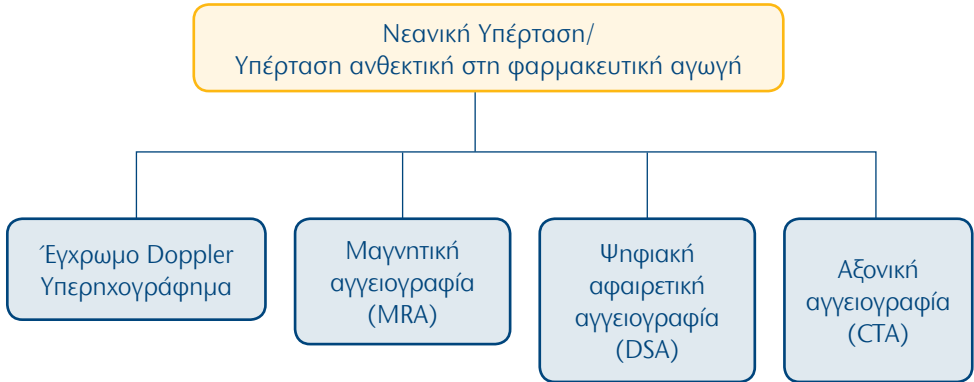
64. Γαστρεντερικό Σύστημα: Άλγος δεξιού υποχονδρίου



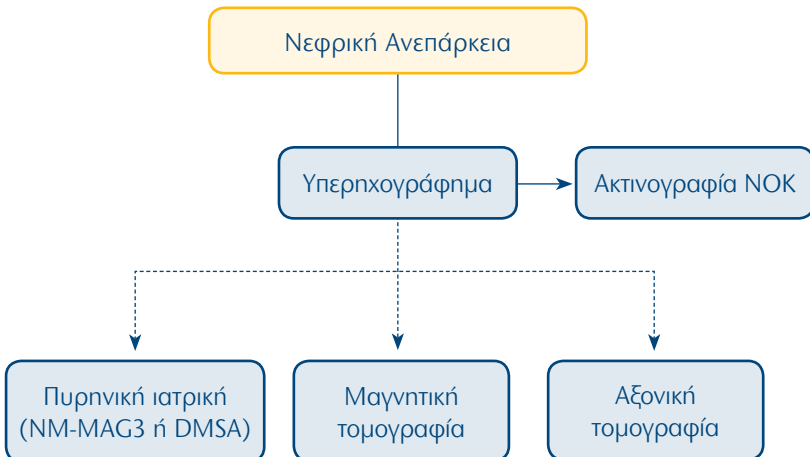
65. Γαστρεντερικό Σύστημα: Άλγος δεξιού λαγονίου βόθρου



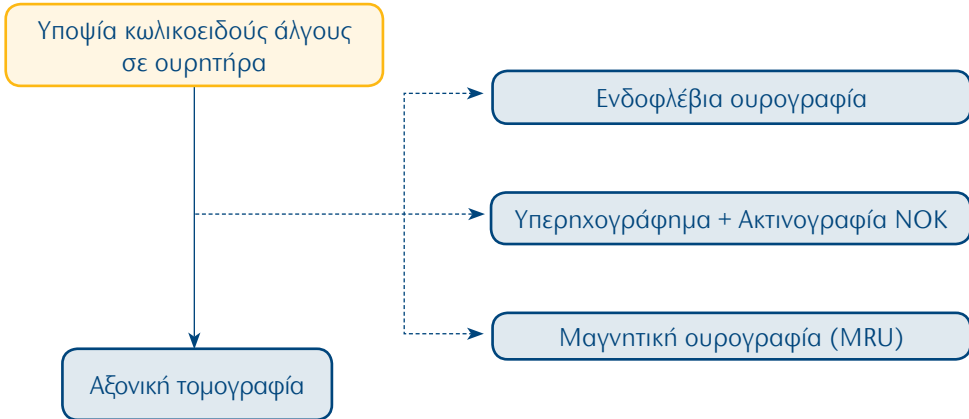
66. Ουρογεννητικό Σύστημα: Νεανική Υπέρταση/ Υπέρταση ανθεκτική στη φαρμακευτική αγωγή



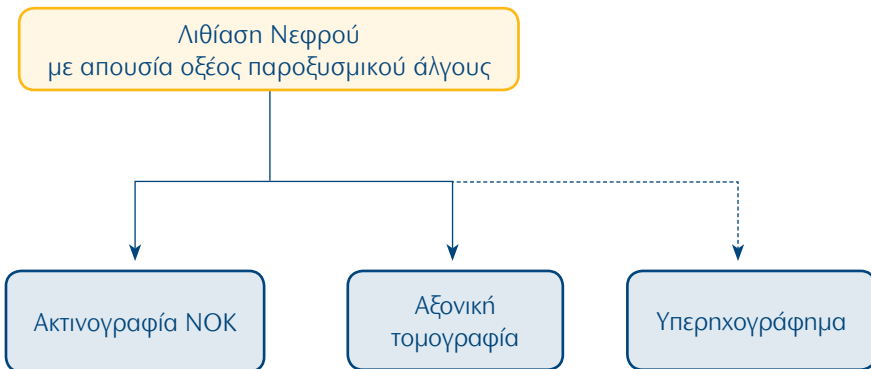
67. Ουρογεννητικό Σύστημα: Νεφρική Ανεπάρκεια



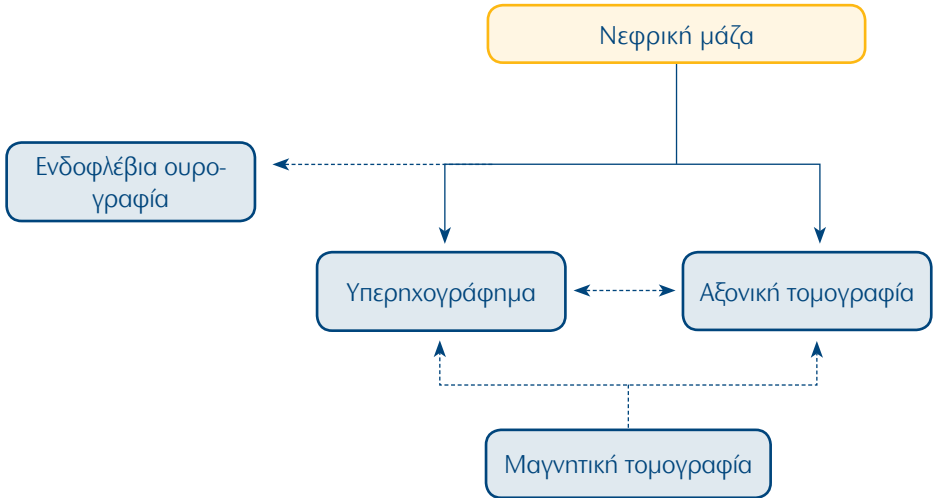
68. Ουρογεννητικό Σύστημα: Υποψία κωλικοειδούς άλγους σε ουρητήρα



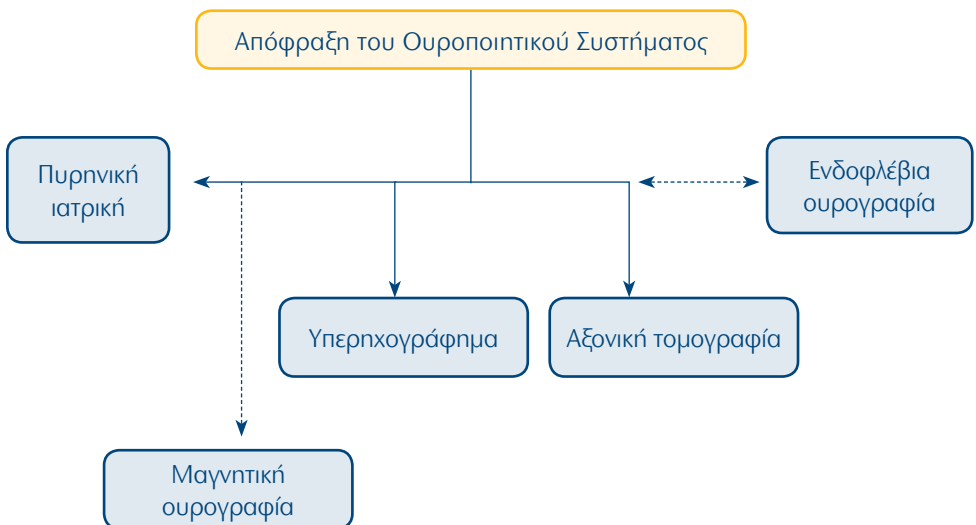
69. Ουρογεννητικό Σύστημα: Λιθίαση Νεφρού με απουσία οξέος παροξυσμικού άλγους



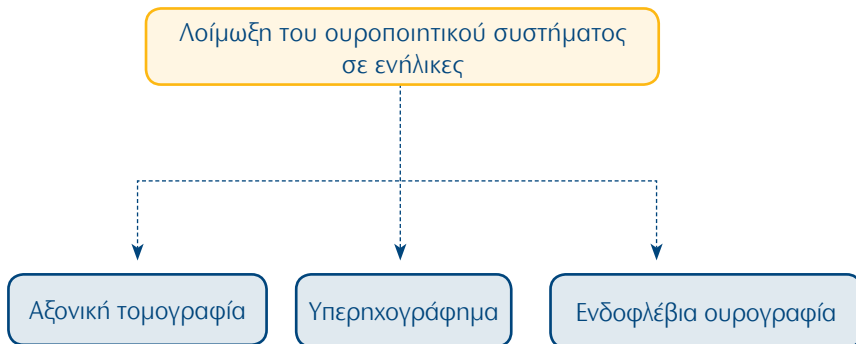
70. Ουρογεννητικό Σύστημα: Νεφρική μάζα



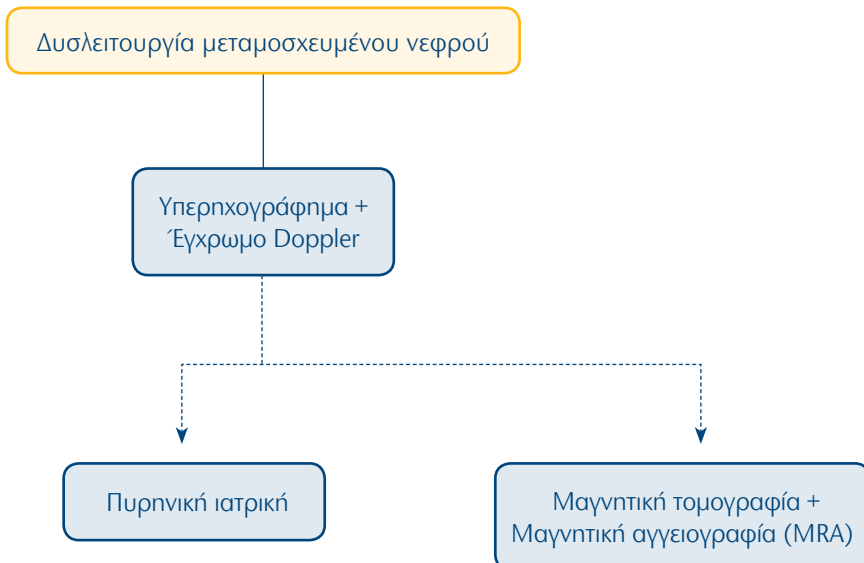
71. Ουρογεννητικό Σύστημα: Απόφραξη του Ουροποιητικού Συστήματος



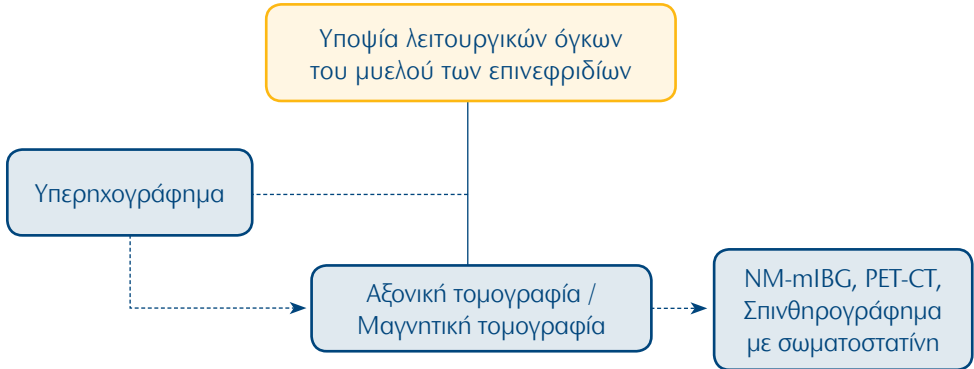
72. Ουρογεννητικό Σύστημα: Λοίμωξη του ουροποιητικού συστήματος σε ενήλικες



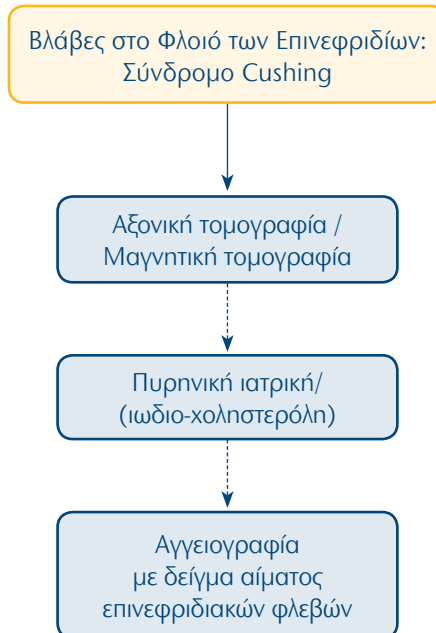
73. Ουρογεννητικό Σύστημα: Δυσλειτουργία μεταμοσχευμένου νεφρού



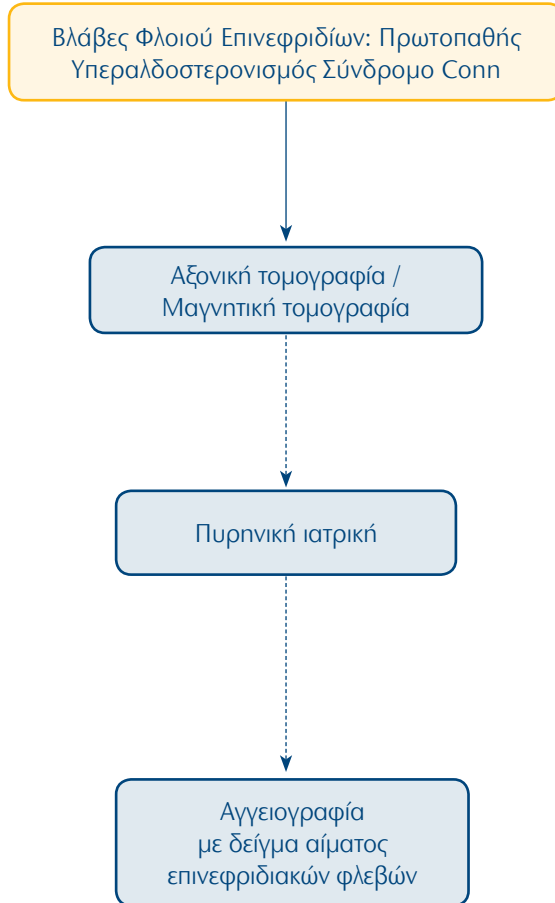
74. Ουρογεννητικό Σύστημα: Υποψία λειτουργικών όγκων του μυελού των επινεφριδίων



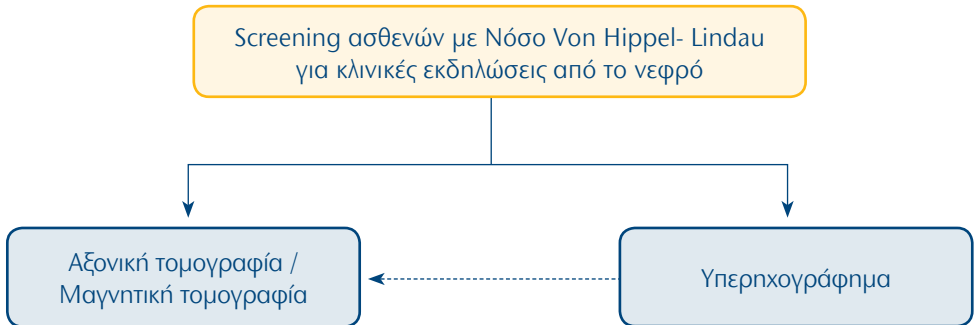
75. Ουρογεννητικό Σύστημα: Βλάβες στο Φλοιό των Επινεφριδίων: Σύνδρομο Cushing



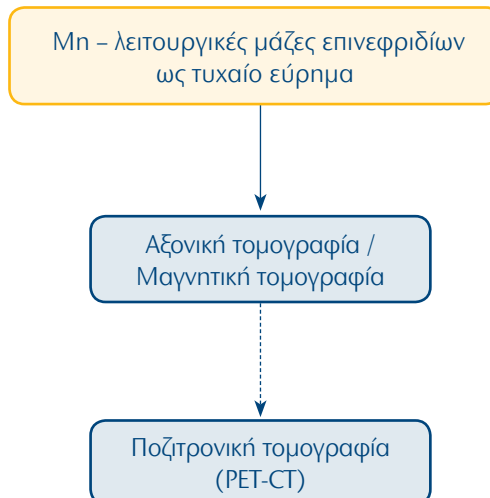
76. Ουρογεννητικό Σύστημα: Βλάβες Φλοιού Επινεφριδίων: Πρωτοπαθής Υπεραλδοστερονισμός Σύνδρομο Conn



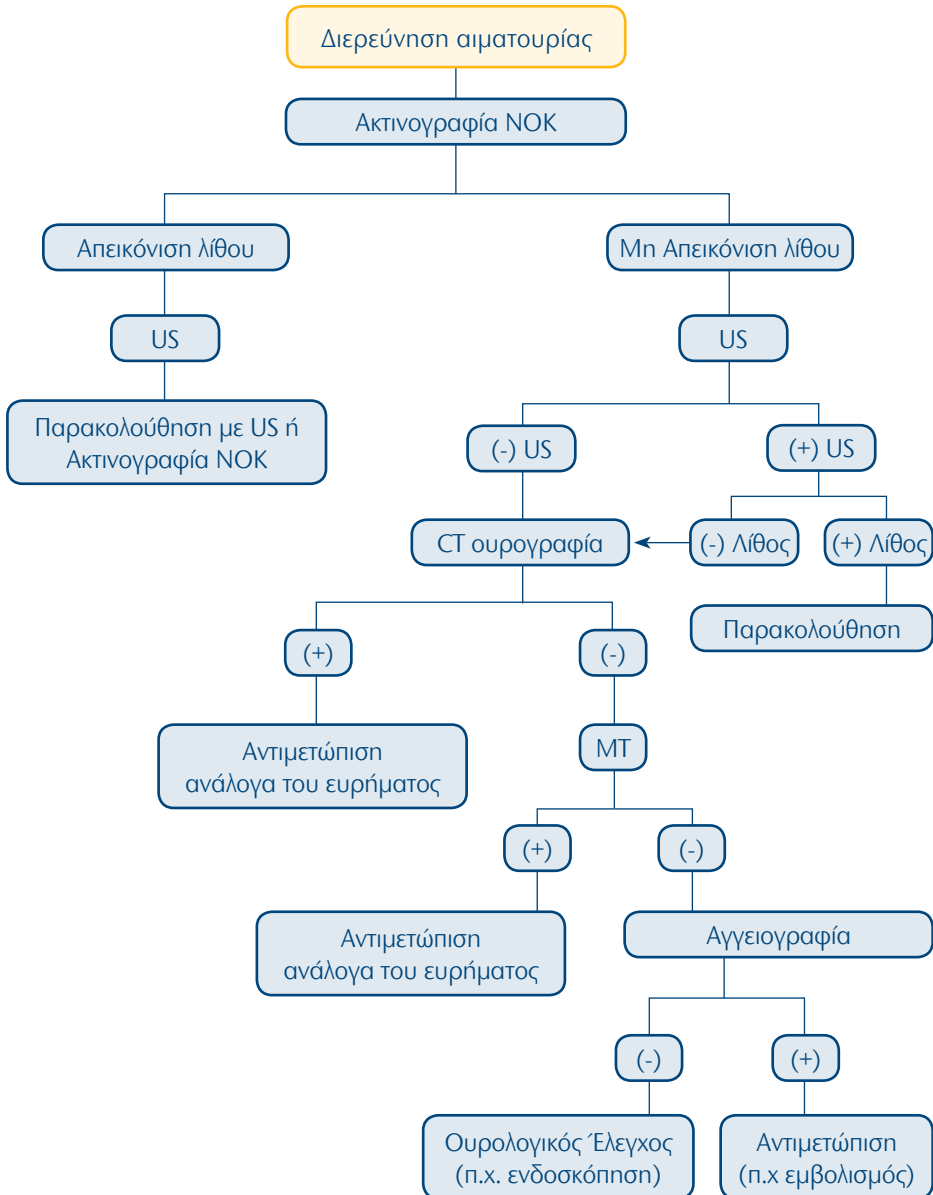
77. Ουρογεννητικό Σύστημα: Screening ασθενών με Νόσο Von Hippel-Lindau για κλινικές εκδηλώσεις από το νεφρό



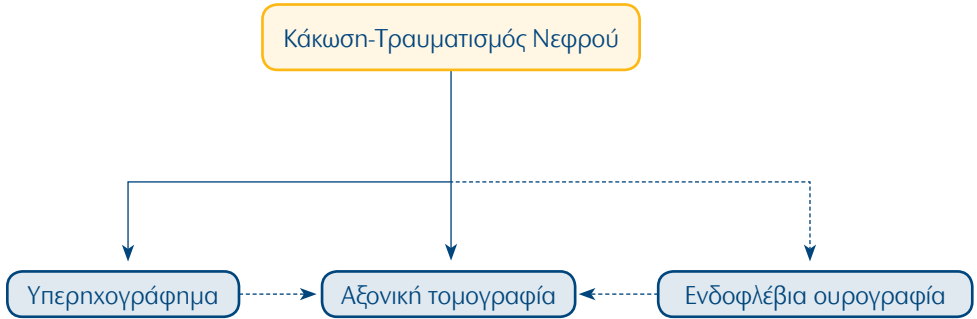
78. Ουρογεννητικό Σύστημα: Mn – λειτουργικές μάζες επινεφριδίων ως τυχαίο εύρημα



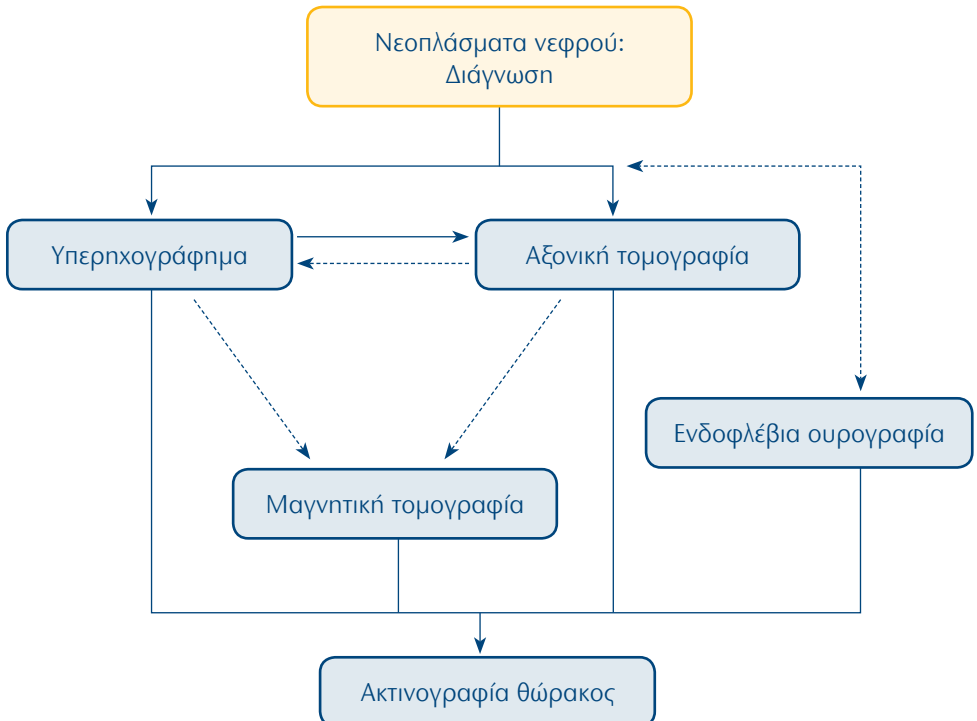
79. Ουρογεννητικό Σύστημα: Διερεύνηση αιματουρίας



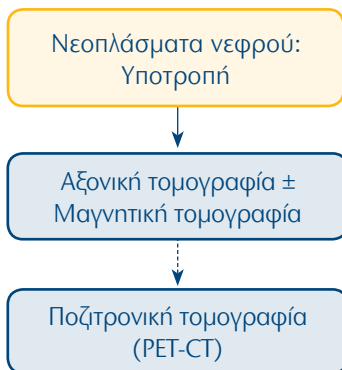
80. Ουρογεννητικό Σύστημα: Κάκωση-Τραυματισμός Νεφρού



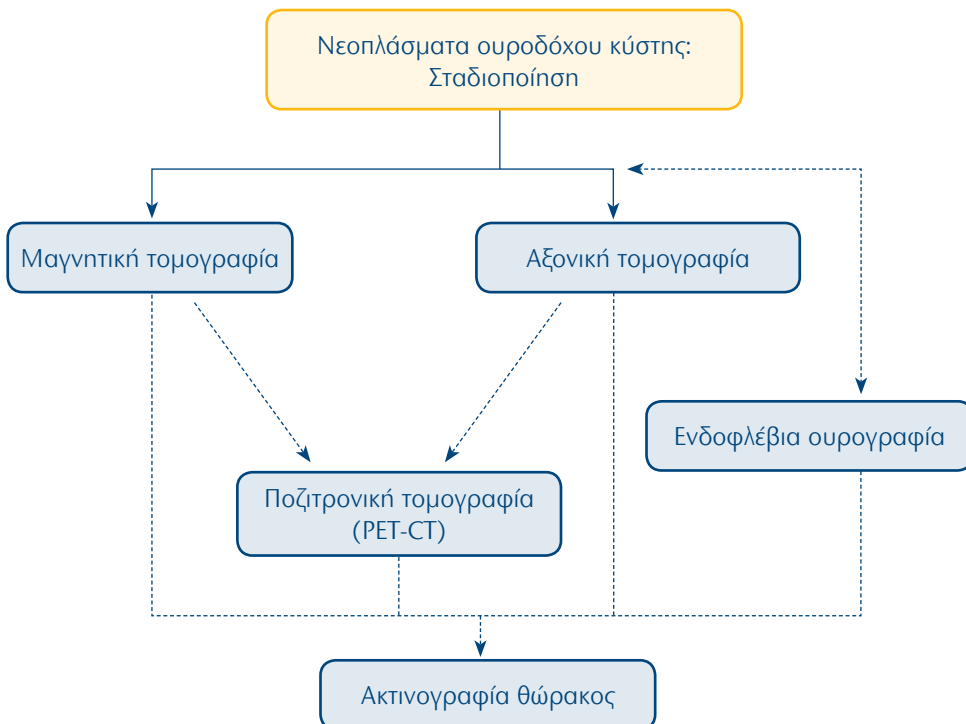
81. Ουρογεννητικό Σύστημα: Νεοπλάσματα νεφρού: Διάγνωση



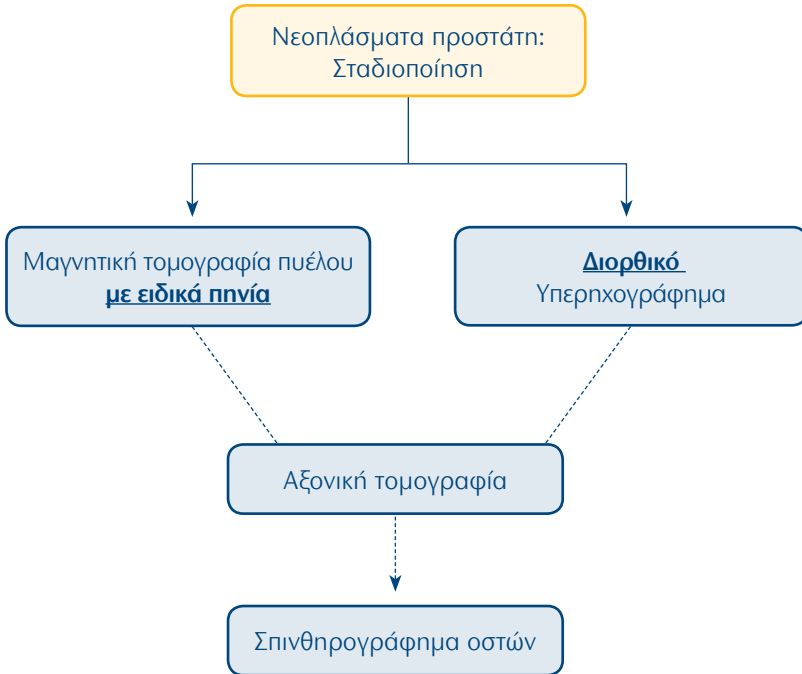
82. Ουρογεννητικό Σύστημα: Νεοπλάσματα νεφρού: Υποτροπή



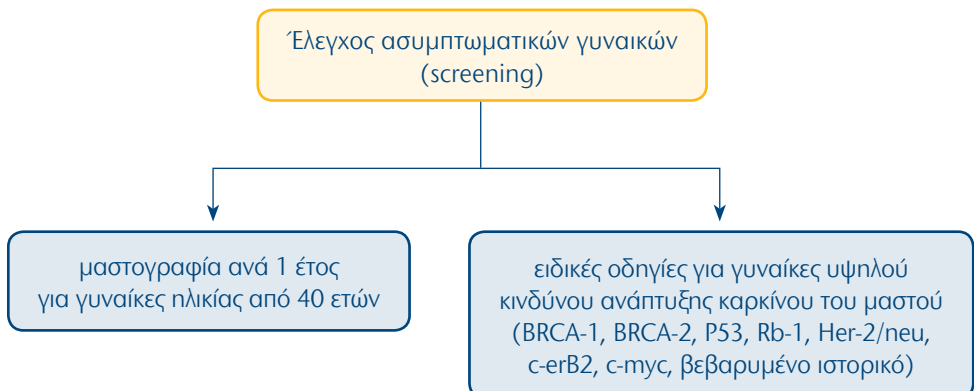
83. Ουρογεννητικό Σύστημα: Νεοπλάσματα ουροδόχου κύστης: Σταδιοποίηση



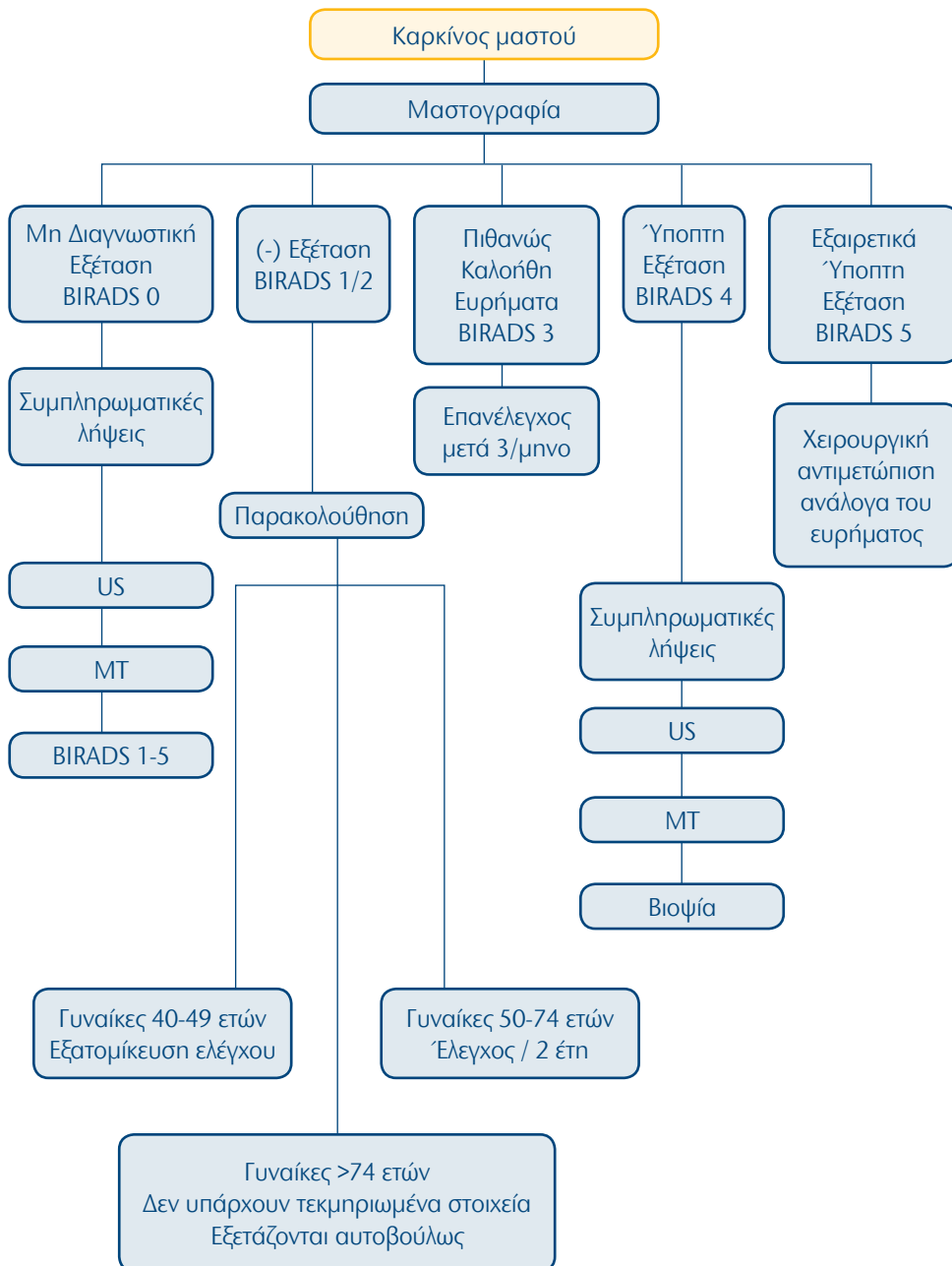
84. Ουρογεννητικό Σύστημα: Νεοπλάσματα προστάτη: Σταδιοποίηση



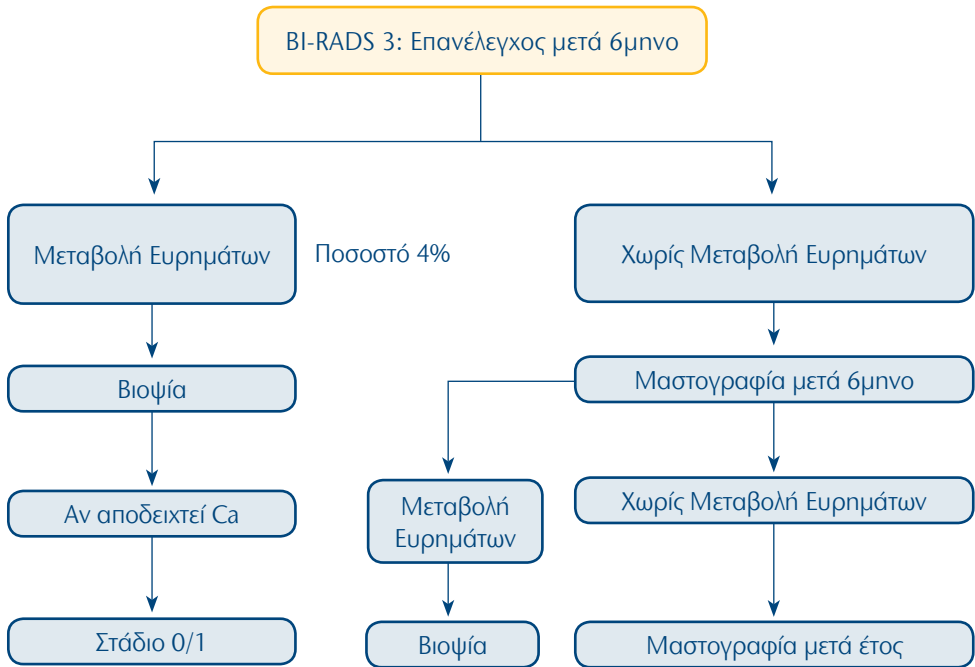
85. Μαστός: Έλεγχος ασυμπτωματικών γυναικών (screening)



86. Μαστός: Καρκίνος μαστού



87. Μαστός: BI-RADS 3: Επανελέγχος μετά 6μνο

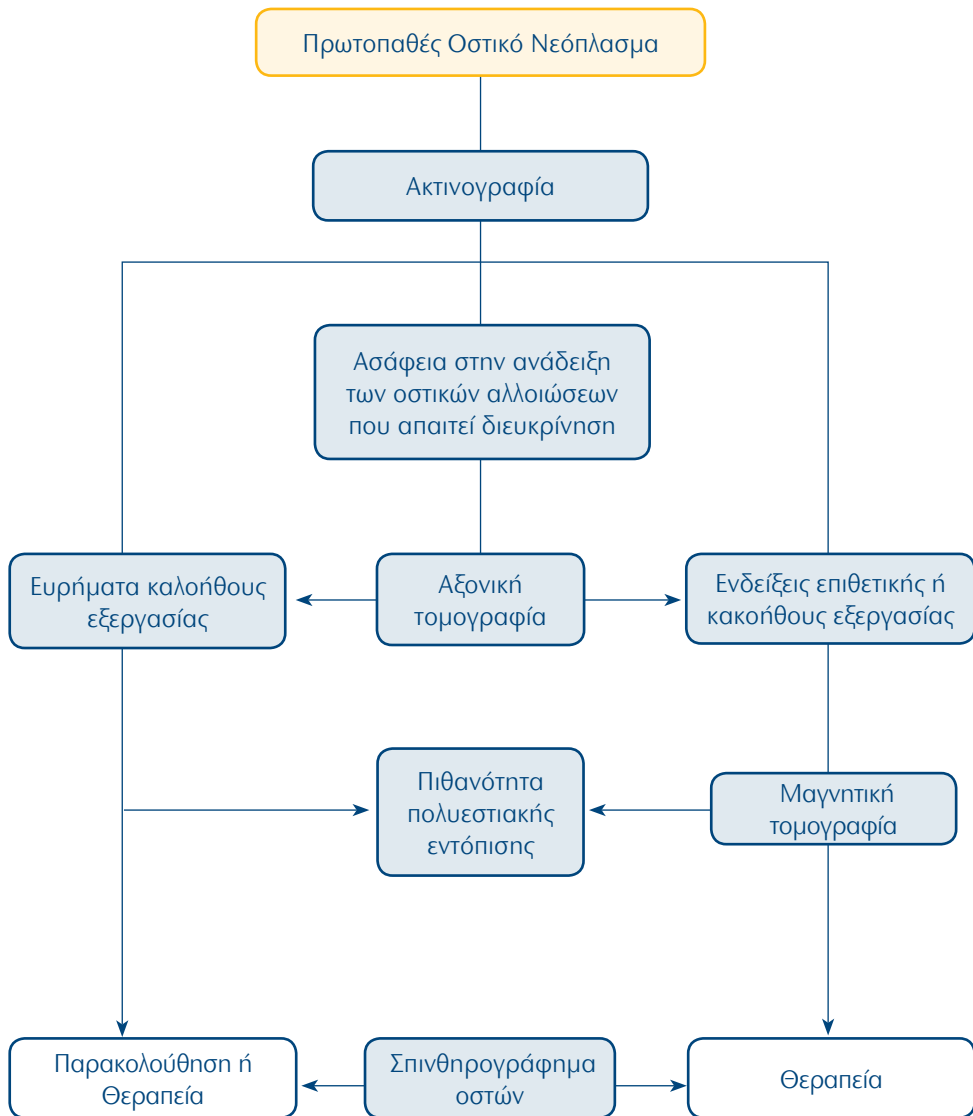


88. Μαστός: Ενδείξεις MT μαστών

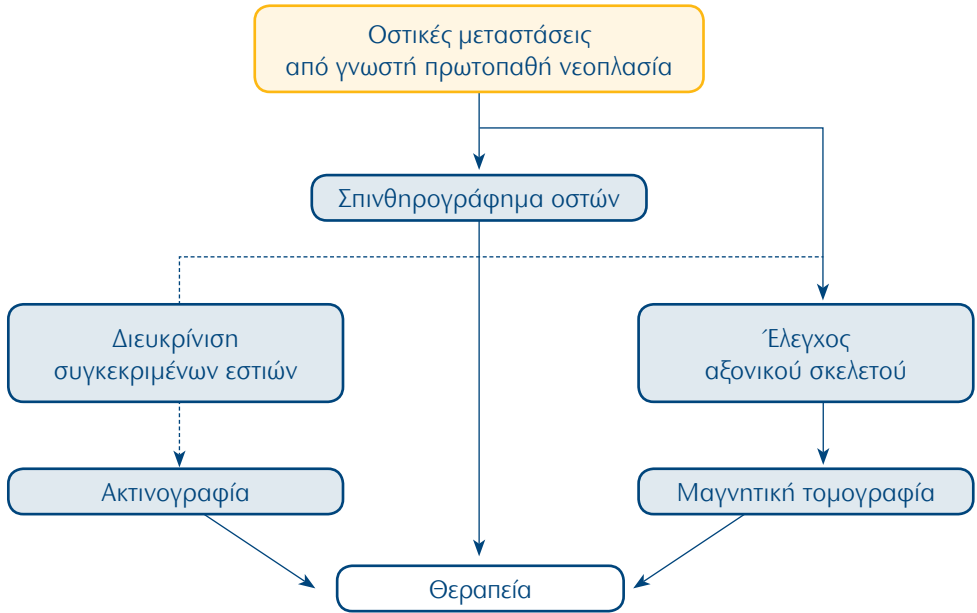
Ενδείξεις MT μαστών

- διεκρίνιση αμφιβόλων ευρημάτων μαστογραφίας και υπερηχογραφίας
- προεγχειρητικός έλεγχος (ιδίου και του άλλου μαστού)
- έλεγχος μαστών επί παρουσίας μεταστάσεων σε οποιοδήποτε όργανο χωρίς να έχει βρεθεί η πρωτοπαθής εστία
- εκτίμηση ανταπόκρισης σε χημειοθεραπεία
- έλεγχος χειρουργημένου μαστού (διάκριση μεταξύ ουλής και υποτροπής)
- προληπτικός έλεγχος σε γυναίκες με αυξημένο κίνδυνο εμφάνισης Ca μαστού
- έλεγχος ακεραιότητας ενθεμάτων σιλικόνης

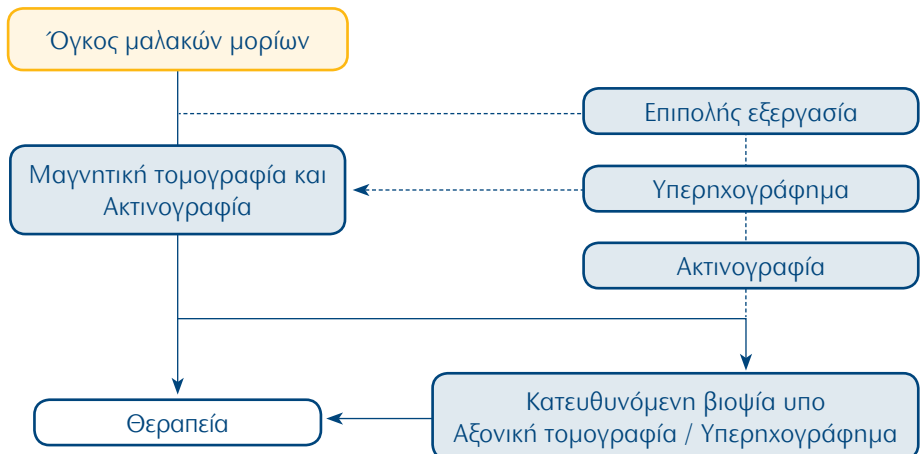
89. Μυοσκελετικό Σύστημα: Πρωτοπαθές Οστικό Νεόπλασμα



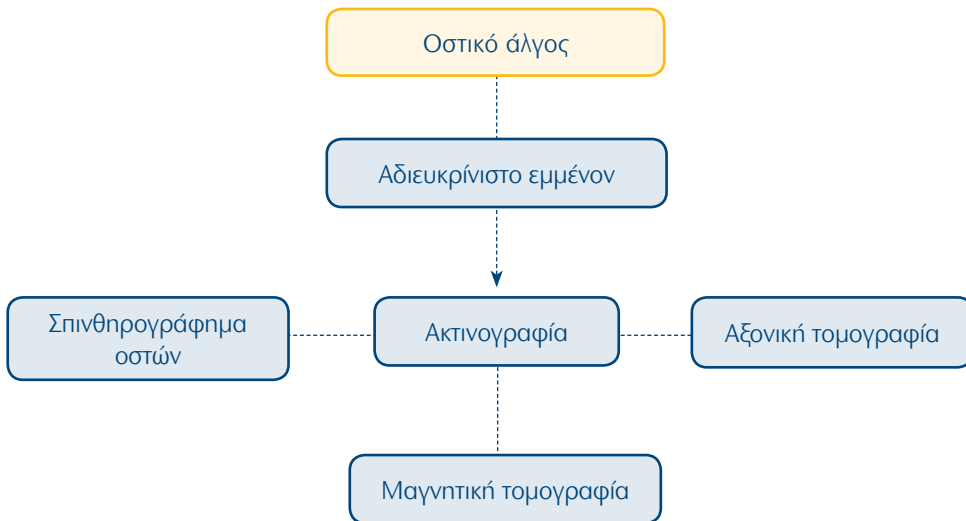
90. Μυοσκελετικό Σύστημα: Οστικές μεταστάσεις από γνωστή πρωτοπαθή νεοπλασία



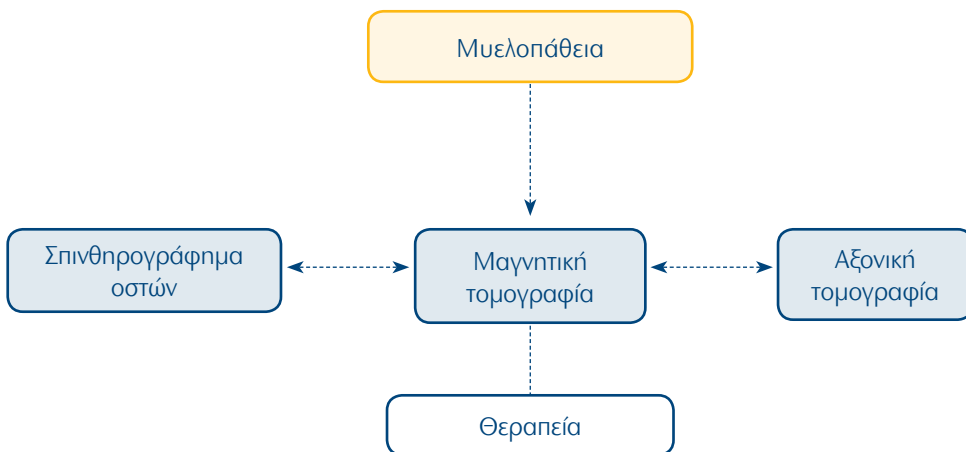
91. Μυοσκελετικό Σύστημα: Όγκος μαλακών μορίων



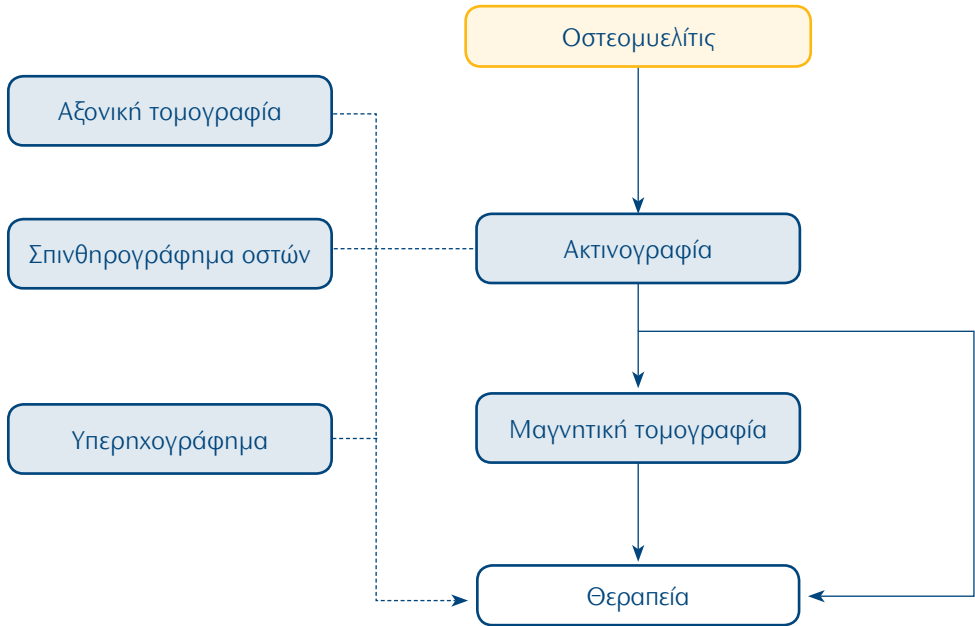
92. Μυοσκελετικό Σύστημα: Οστικό άλγος



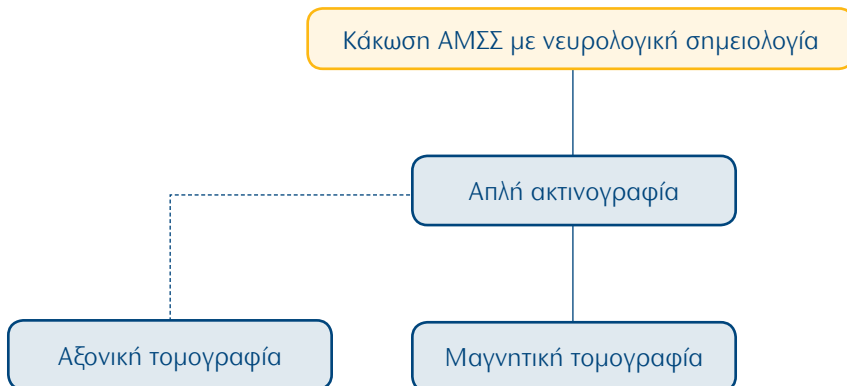
93. Μυοσκελετικό Σύστημα: Μυελοπάθεια



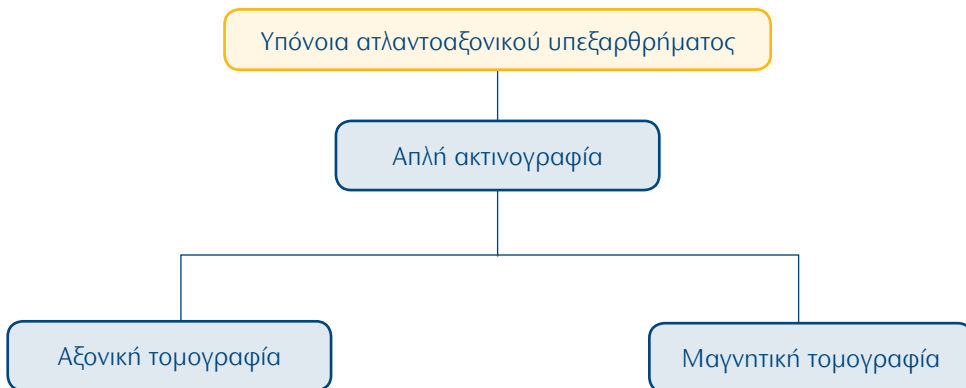
94. Μυοσκελετικό Σύστημα: Οστεομυελίτις



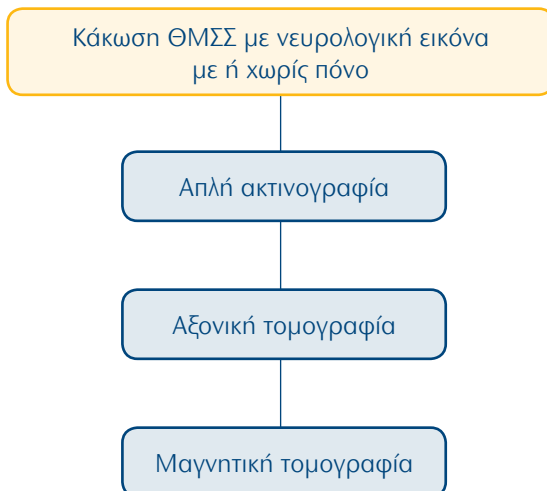
95. Μυοσκελετικό Σύστημα: Κάκωση ΑΜΣΣ με νευρολογική σημειολογία



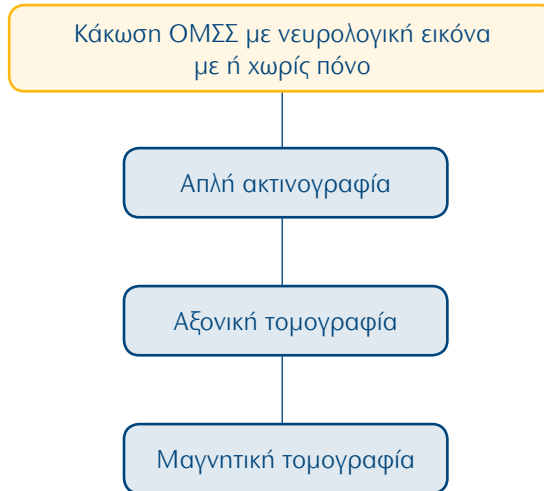
96. Μυοσκελετικό Σύστημα: Υπόνοια ατλαντοαξονικού υπεξαρθρήματος



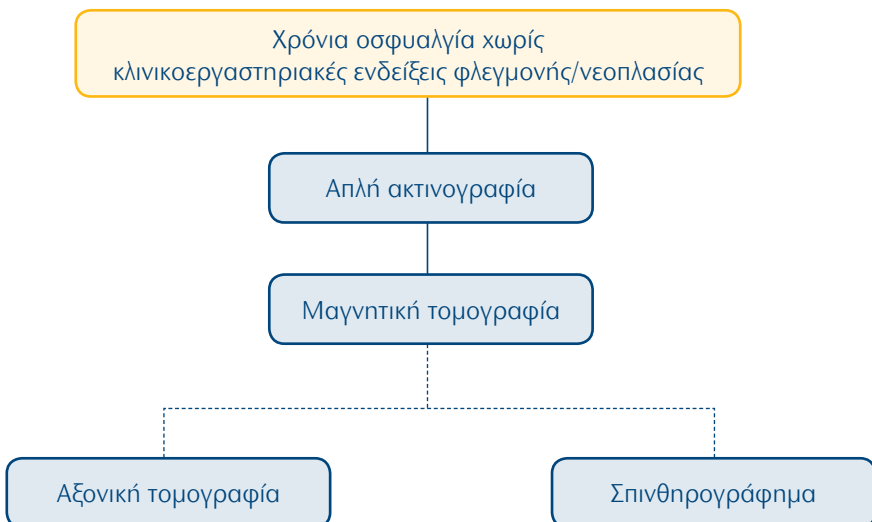
97. Μυοσκελετικό Σύστημα: Κάκωση ΘΜΣΣ με νευρολογική εικόνα με ή χωρίς πόνο



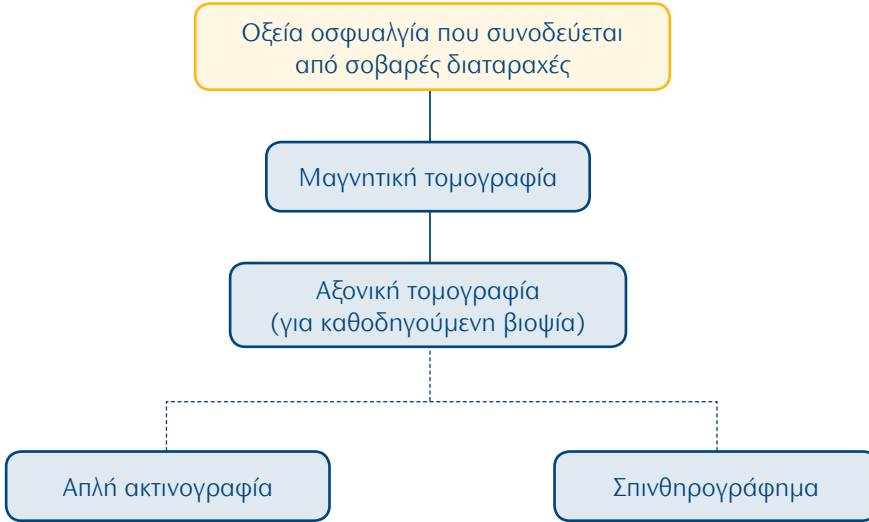
98. Μυοσκελετικό Σύστημα: Κάκωση ΟΜΣΣ με νευρολογική εικόνα με ή χωρίς πόνο



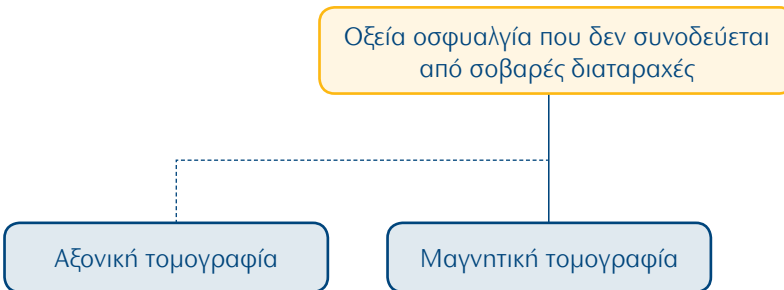
99. Μυοσκελετικό Σύστημα: Χρόνια οσφυαλγία χωρίς κλινικοεργαστηριακές ενδείξεις φλεγμονής/νεοπλασίας



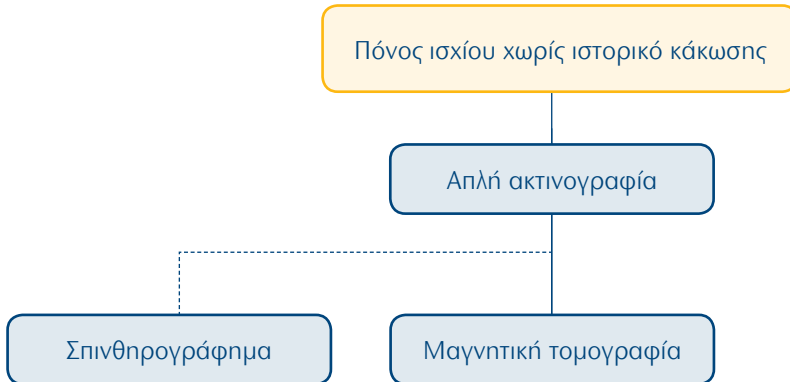
100. Μυοσκελετικό Σύστημα: Οξεία οσφυαλγία που συνοδεύεται από σοβαρές διαταραχές



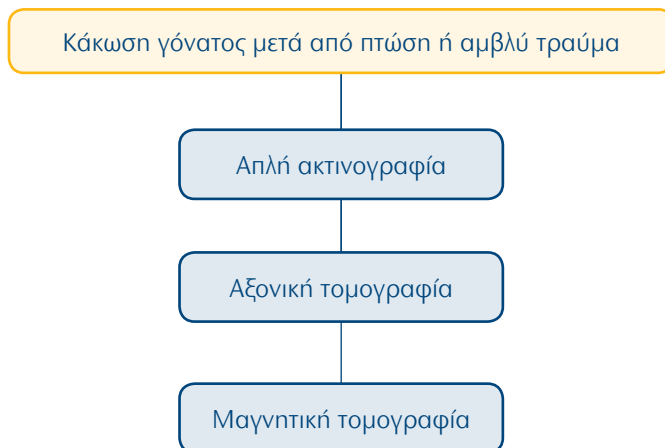
101. Μυοσκελετικό Σύστημα: Οξεία οσφυαλγία που δεν συνοδεύεται από σοβαρές διαταραχές



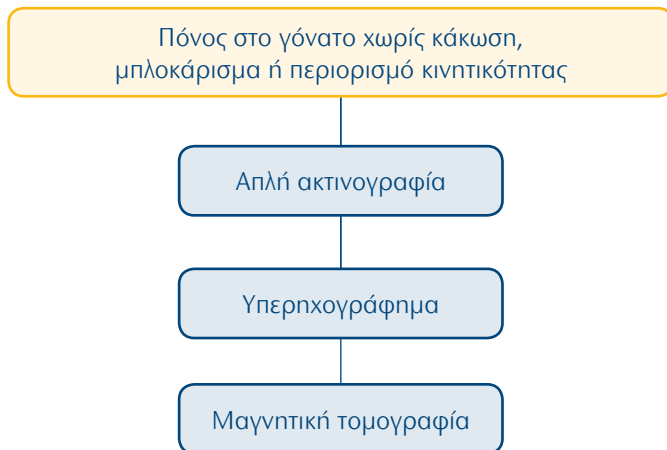
102. Μυοσκελετικό Σύστημα: Πόνος ισχίου χωρίς ιστορικό κάκωσης



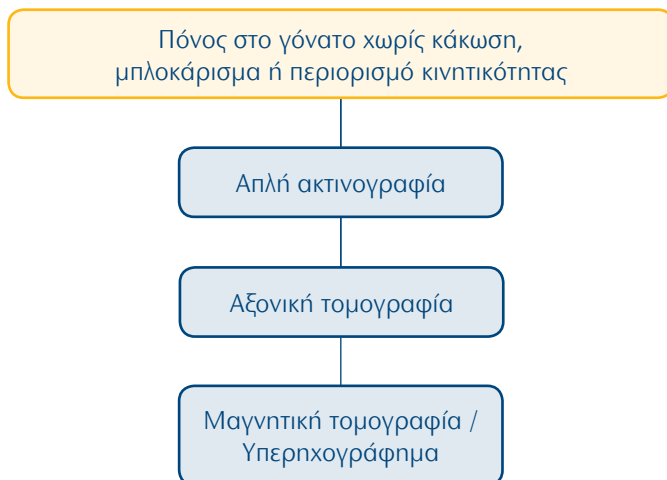
103. Μυοσκελετικό Σύστημα: Κάκωση γόνατος μετά από πτώση ή αμβλύ τραύμα



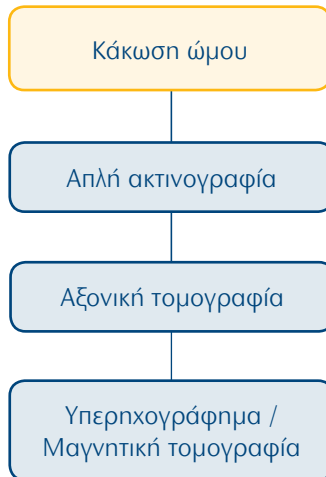104. Μυοσκελετικό Σύστημα: Πόνος στο γόνατο χωρίς κάκωση, μπλοκάρισμα ή περιορισμό κινητικότητας



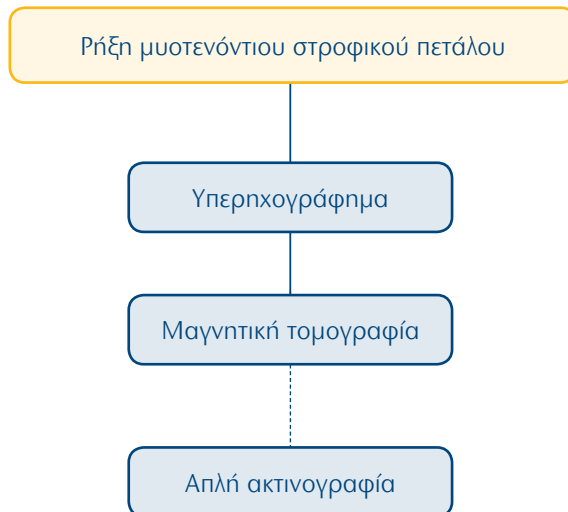
105. Μυοσκελετικό Σύστημα: Κάκωση ποδοκνημικής



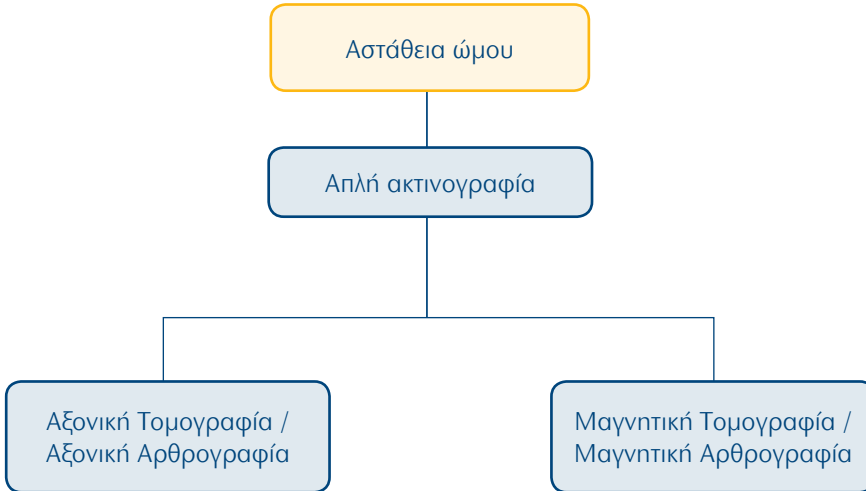
106. Μυοσκελετικό Σύστημα: Κάκωση ώμου



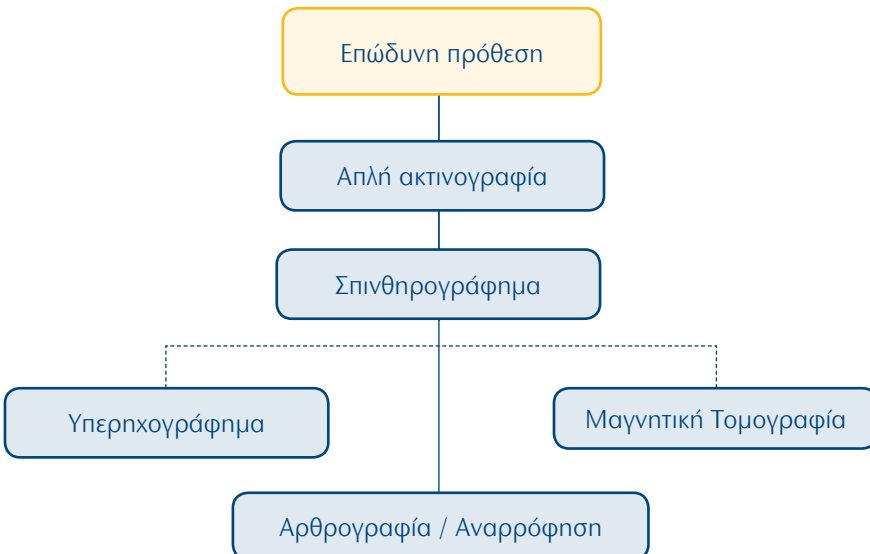
107. Μυοσκελετικό Σύστημα: Ρήξη μυοτενόντιου στροφικού πετάλου



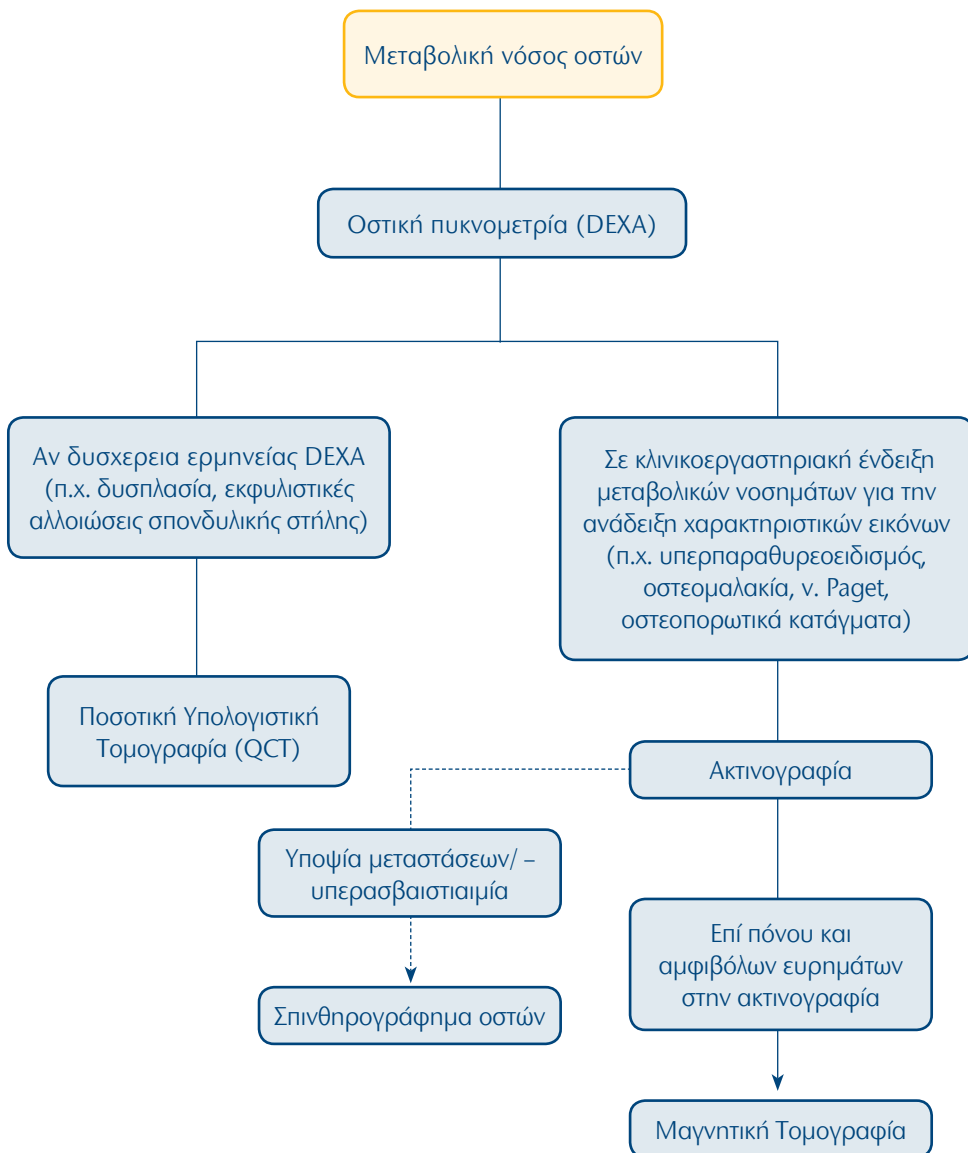
108. Μυοσκελετικό Σύστημα: Αστάθεια ώμου



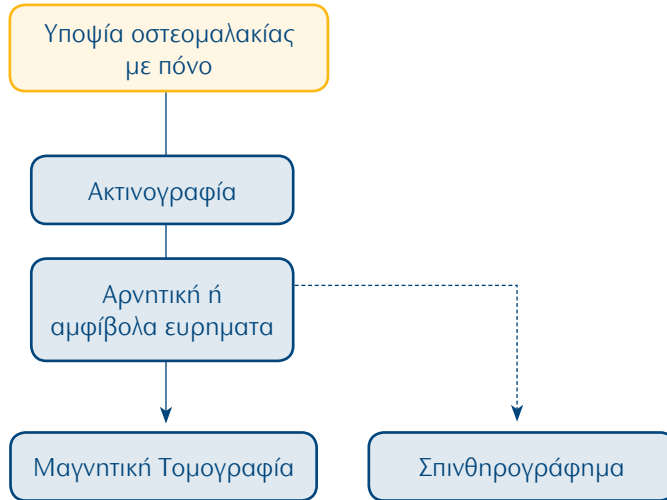
109. Μυοσκελετικό Σύστημα: Επώδυνη πρόθεση



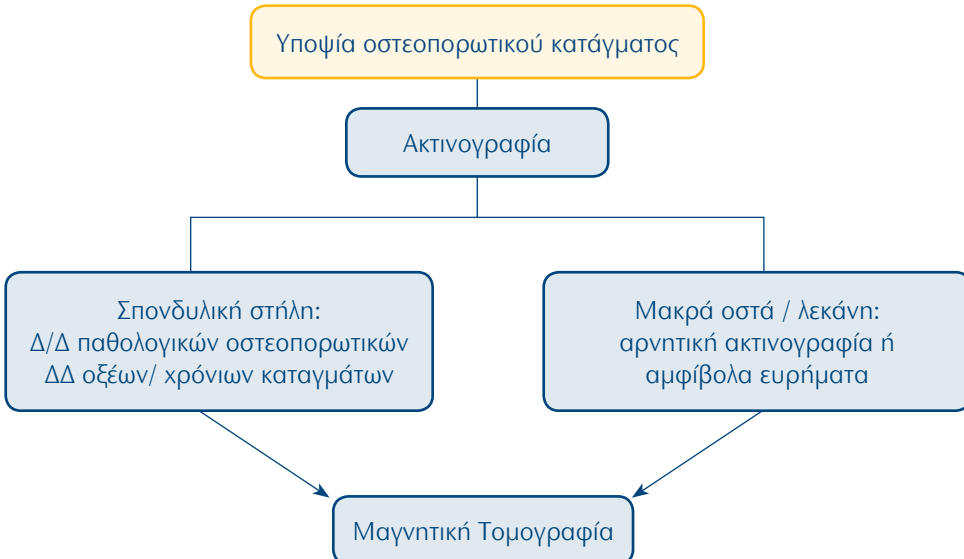
110. Μυοσκελετικό Σύστημα: Μεταβολική νόσος οστών



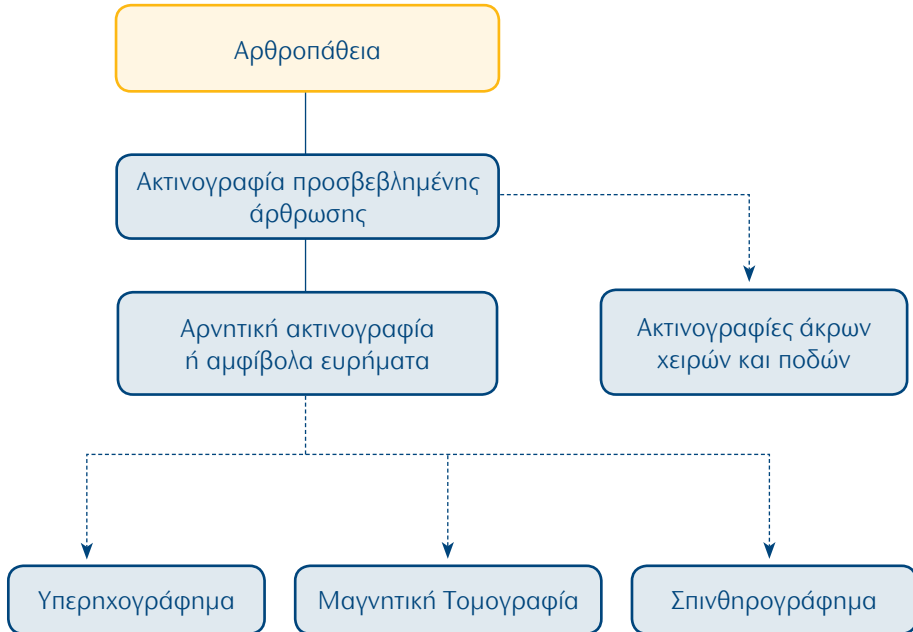
111. Μυοσκελετικό Σύστημα: Υποψία οστεομαλακίας με πόνο



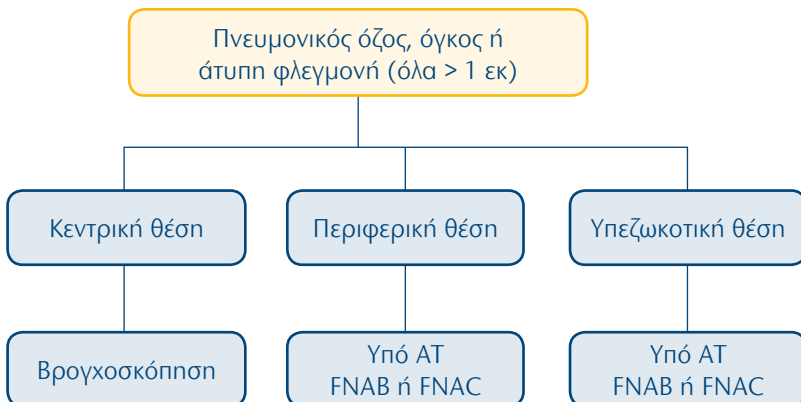
112. Μυοσκελετικό Σύστημα: Υποψία οστεοπορωτικού κατάγματος



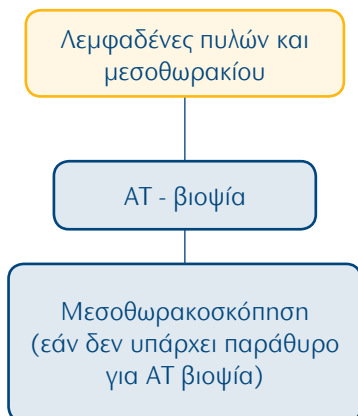
113. Μυοσκελετικό Σύστημα: Αρθροπάθεια



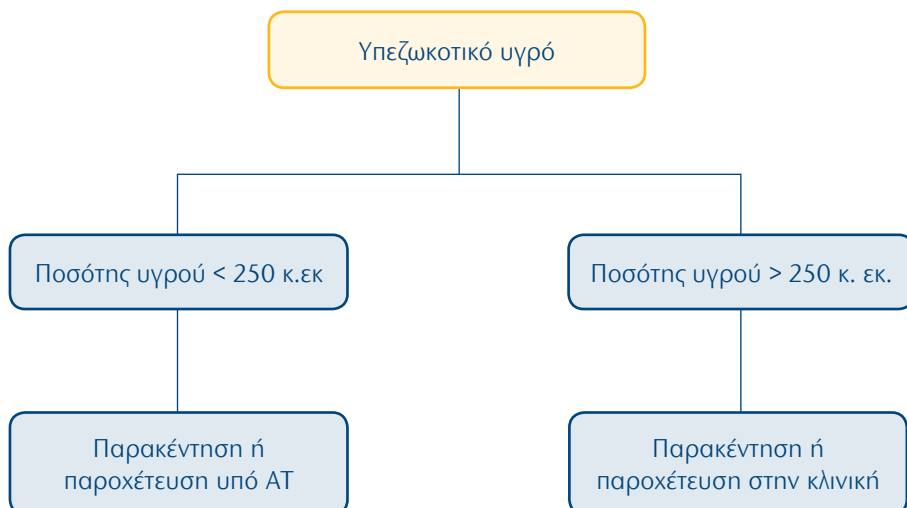
114. Επεμβατική ακτινολογία: Πνευμονικός όζος, όγκος ή άτυπη φλεγμονή (όλα > 1 εκ)



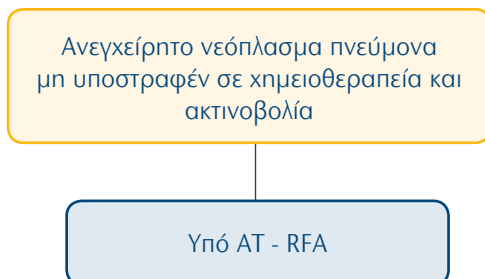
115. Επεμβατική ακτινολογία: Λεμφαδένες πυλών και μεσοθωρακίου



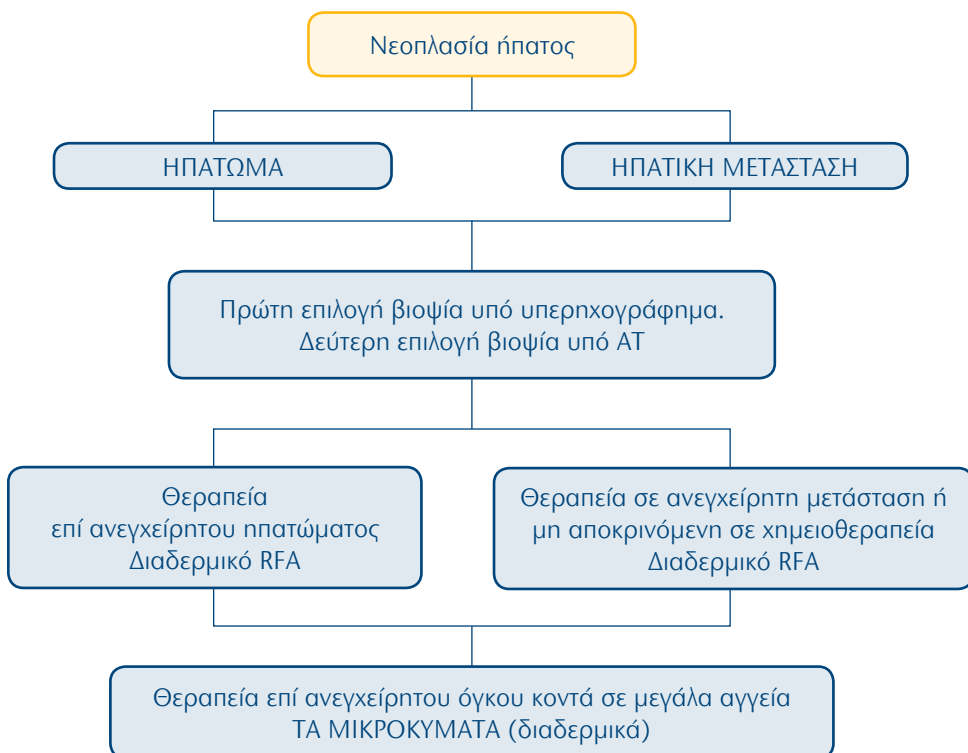
116. Επεμβατική ακτινολογία: Υπεζωκοτικό υγρό




117. Επεμβατική ακτινολογία: Ανεγχείρητο νεόπλασμα πνεύμονα μη υποστραφέν σε χημειοθεραπεία και ακτινοβολία



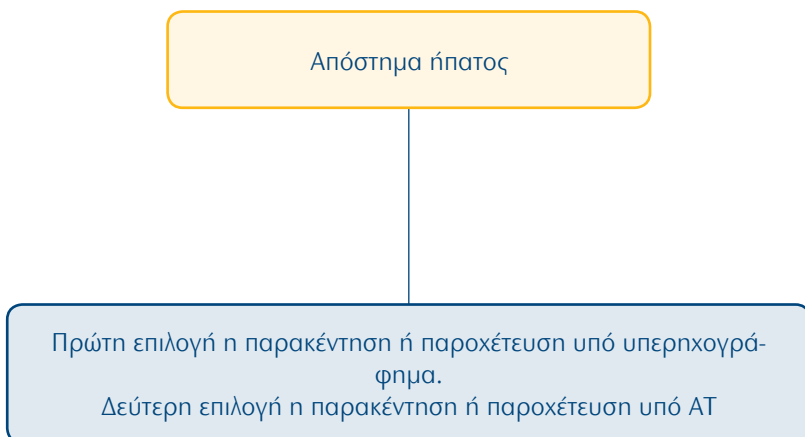
118. Επεμβατική ακτινολογία: Νεοπλασία ήπατος



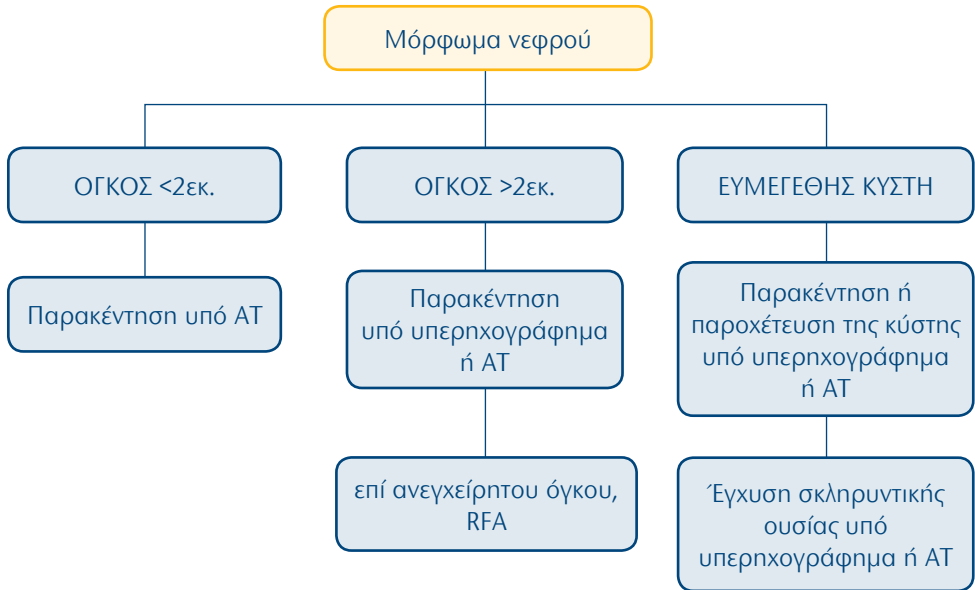
119. Επεμβατική ακτινολογία: Ηπατική κίρρωση ή γενικευμένη άγνωστη ηπατοπάθεια



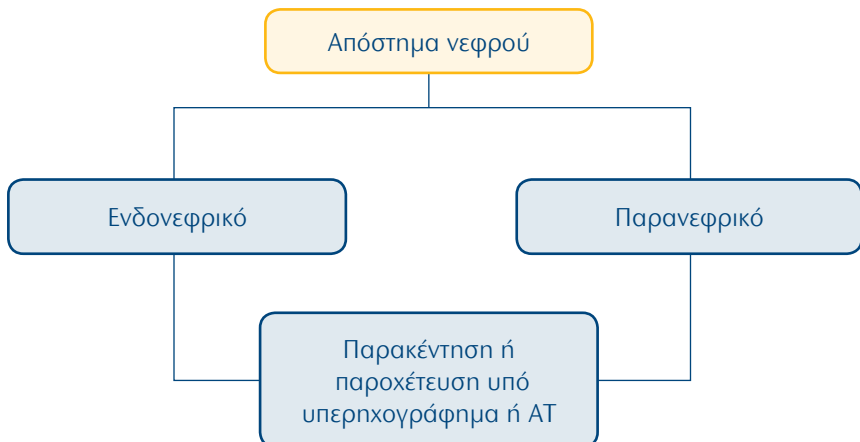
120. Επεμβατική ακτινολογία: Απόστημα ήπατος



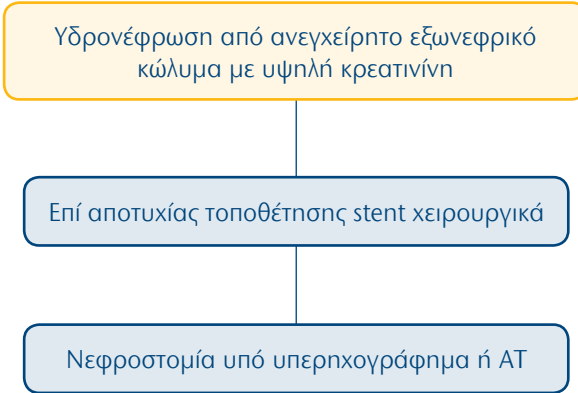
121. Επεμβατική ακτινολογία: Μόρφωμα νεφρού



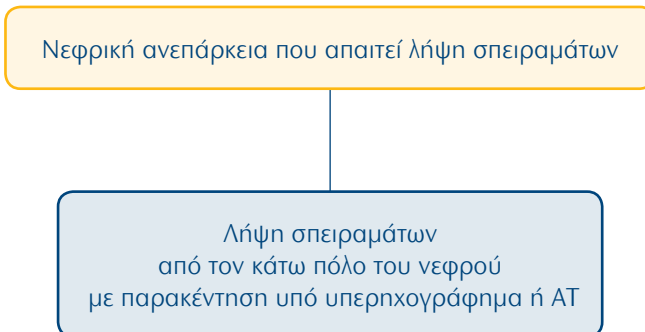
122. Επεμβατική ακτινολογία: Απόστημα νεφρού



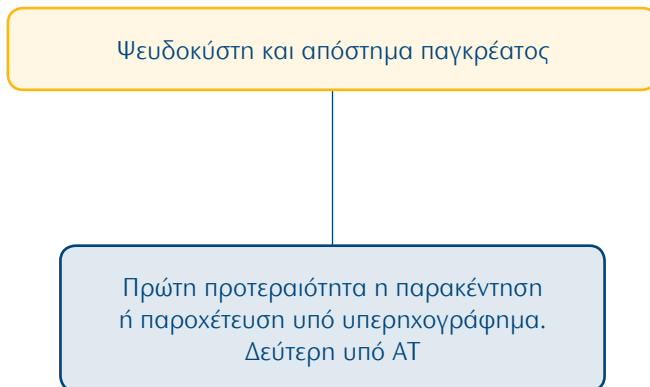
123. Επεμβατική ακτινολογία: Υδρονέφρωση από ανεγχείρητο εξωνεφρικό κώλυμα με υψηλή κρεατινίνη



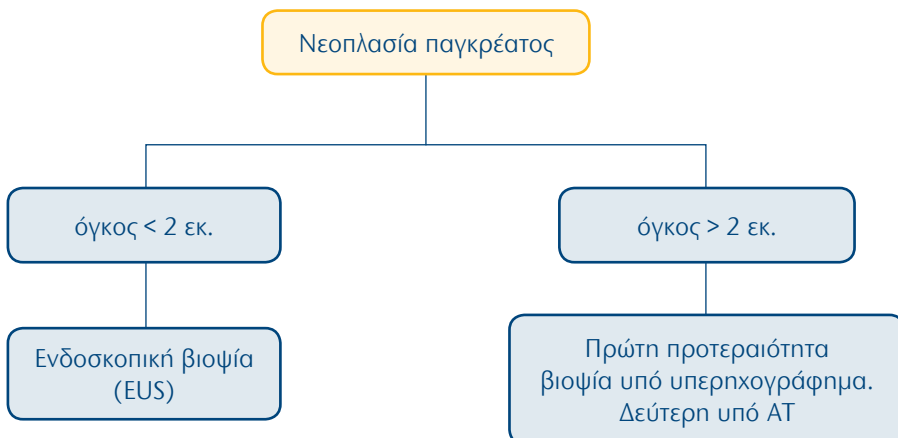
124. Επεμβατική ακτινολογία: Νεφρική ανεπάρκεια που απαιτεί λήψη σπειραμάτων



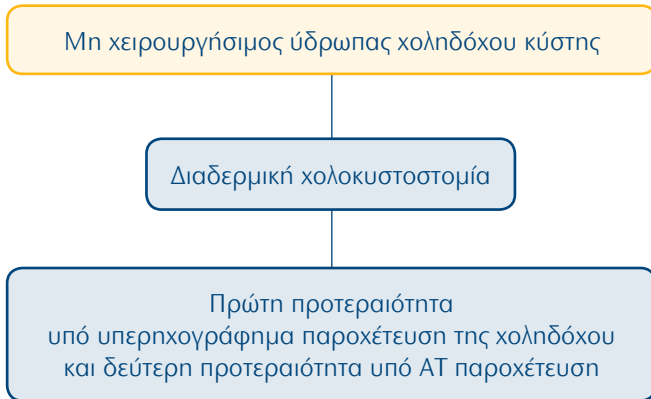
125. Επεμβατική ακτινολογία: Ψευδοκύστη και απόστημα παγκρέατος



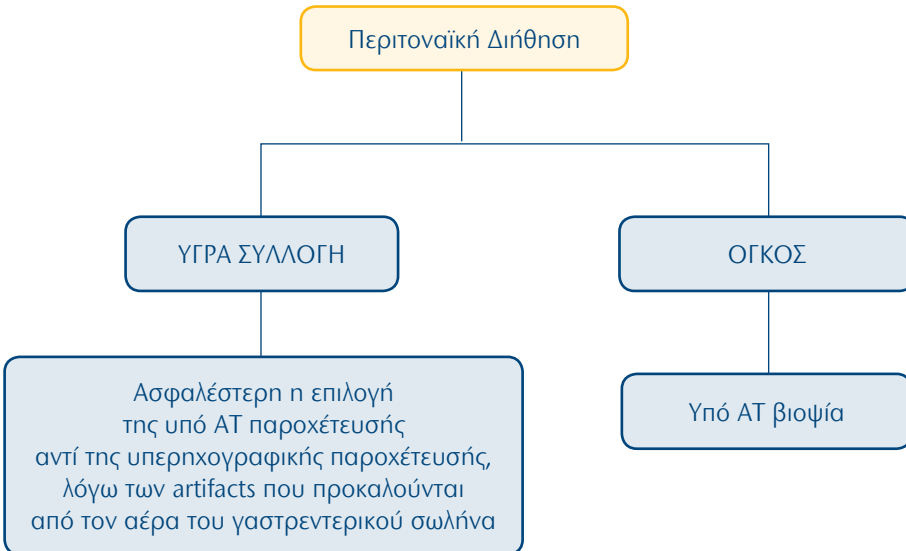
126. Επεμβατική ακτινολογία: Νεοπλασία παγκρέατος



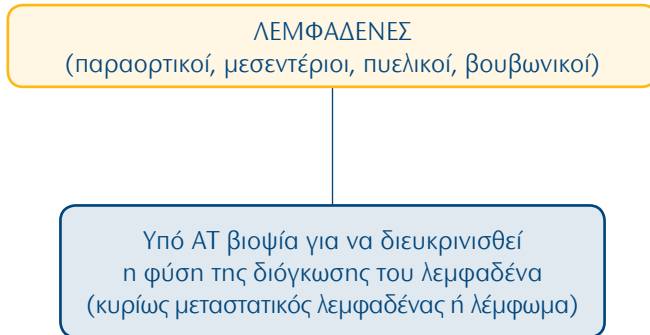
127. Επεμβατική ακτινολογία: Μη χειρουργήσιμος ύδρωπας χοληδόχου κύστης



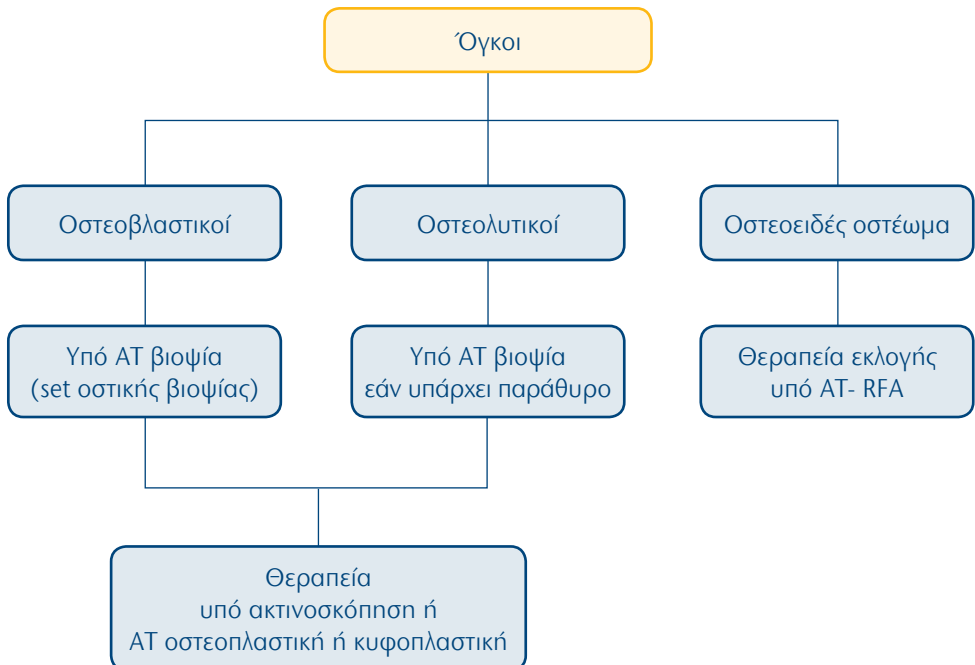
128. Επεμβατική ακτινολογία: Περιτοναϊκή διήθηση



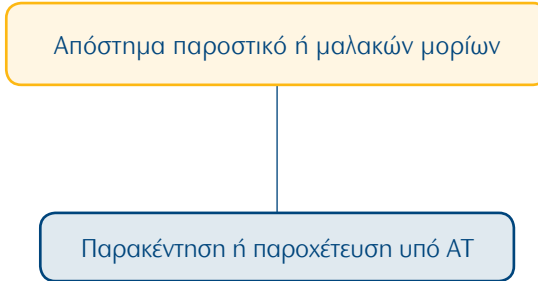
129. Επεμβατική ακτινολογία: Κοιλιακοί λεμφαδένες



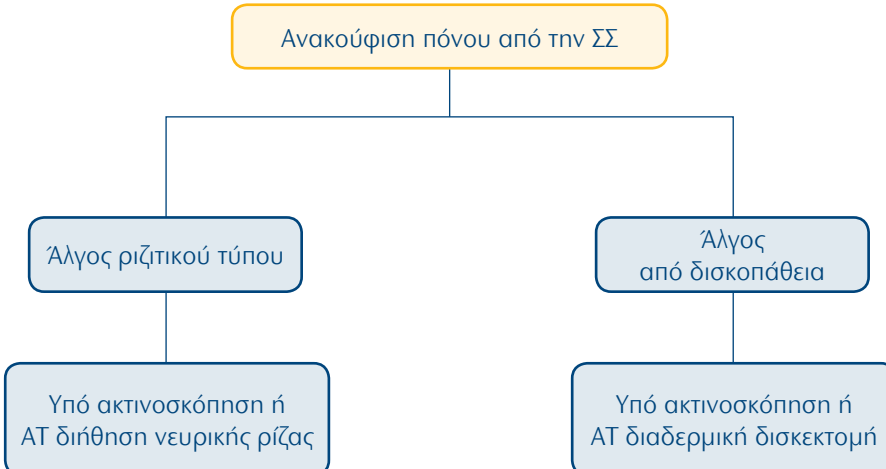
130. Επεμβατική ακτινολογία: Όγκοι μυοσκελετικού συστήματος



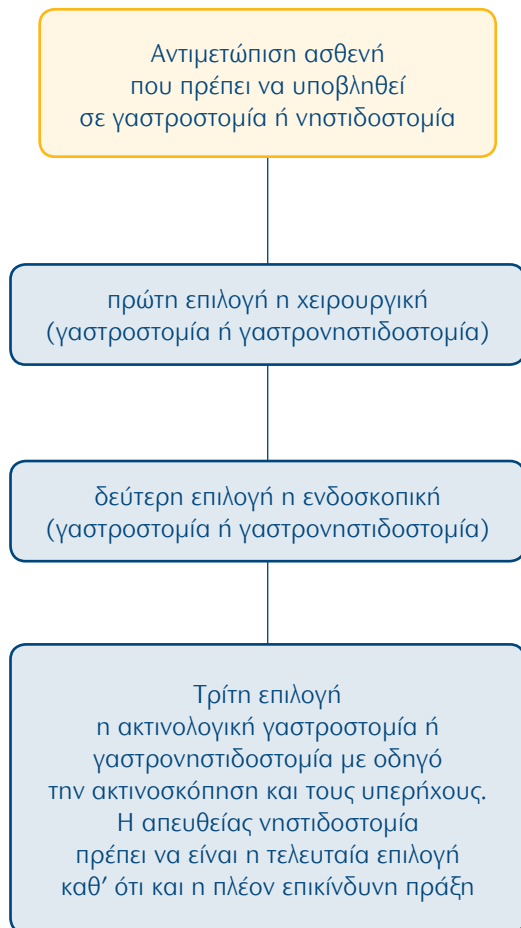
131. Επεμβατική ακτινολογία: Απόστημα μυοσκελετικού συστήματος



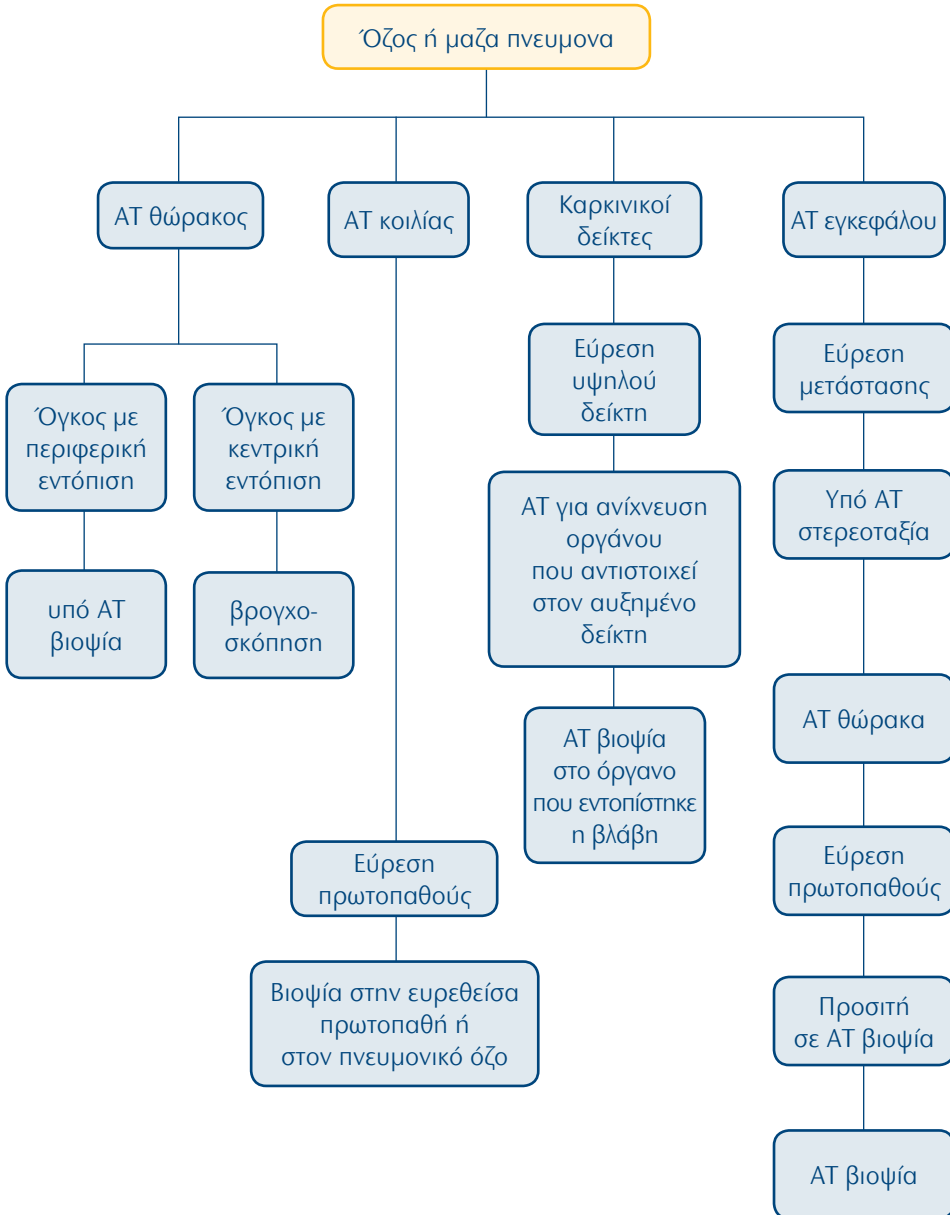
132. Επεμβατική ακτινολογία: Ανακούφιση πόνου ΣΣ



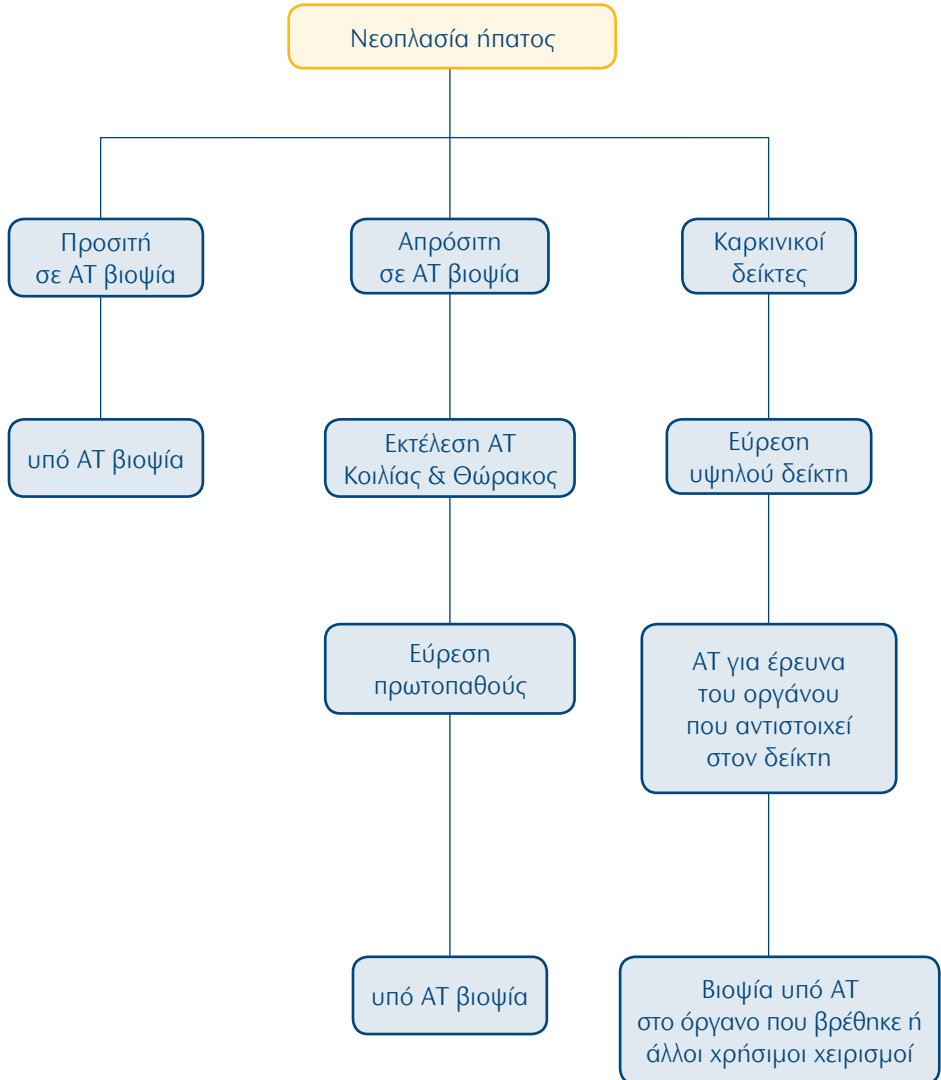
133. Επεμβατική ακτινολογία: Ασθενής προς γαστροστομία-νσιτιδοστομία



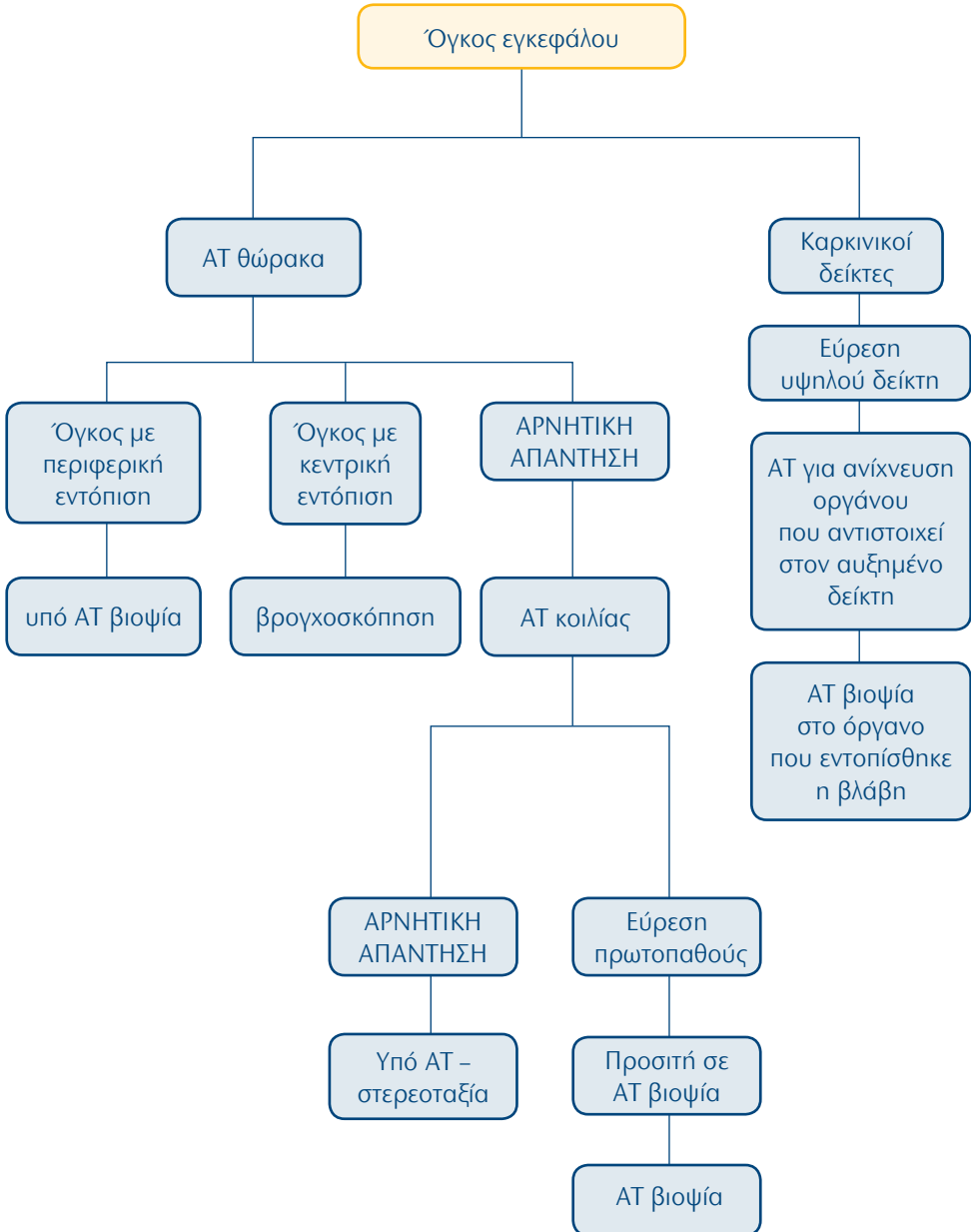
134. Επεμβατική ακτινολογία: Όζος ή μάζα πνεύμονα



135. Επεμβατική ακτινολογία: Νεοπλασία ήπατος



136. Επεμβατική ακτινολογία: Όγκος εγκεφάλου



1. The Royal College of Radiologists. Making the best use of clinical radiology services: referral guidelines. London, UK. The Royal College of Radiologists, 2007.
2. The American College of Radiology. ACR Appropriateness criteria. Reston, Virginia, USA. The American College of Radiology, 2010.
3. R. Fötter (ed): Pediatric urology. Diagnostic imaging. (Medical Radiology Series). Springer, Berlin Heidelberg New York, 2001.
4. Barkovich AJ. Pediatric Neuroimaging, 4th ed. Philadelphia, USA. Lippincott Williams & Wilkins, 2005.
5. Caffey's Pediatric Diagnostic Imaging. 11th ed. Mosby Elsevier. Philadelphia PA, USA. 2008.
6. Johnson KJ, Bache E (eds). Imaging in Pediatric Skeletal Trauma, Springer Berlin Heidelberg New York, 2008.
7. Pediatric Radiology, Haller JO, Slovis TL, Joshi A, 3rd ed, Springer Berlin Heidelberg New York, 2005.
8. Rossi UG, Owens CM. The radiology of chronic lung disease in children. Arch Dis Child 2005; 90(6): 601-7.
9. Mac Kersie AB, Lane MJ, Gerhardt RT, et al. Non traumatic acute abdominal pain: unenhanced helical CT compared with three - view acute abdominal series. Radiographics 2005; 237(1): 114 -22.
10. Shanmuganathan K. Multi - detector row CT imaging of blunt abdominal trauma. Semin Ultrasound CT MR 2004; 25(2): 180 -204.
11. Sailer J, Peloschek P, Schober E, et al. Diagnostic value of CT enteroclysis compared with conventional enteroclysis in patients with Crohn's disease. AJR 2005;185(6): 1575-81.
12. Albrecht T, Hohmann J, Oldenburg A, et al. Detection and characterisation of liver metastases Eur Radiol 2004; 14 Suppl 8: P 25-33.
13. Arguedas MR, Chen VK, Eloubeidi MA, et al. Screening for hepatocellular carcinoma in patients with hepatitis C cirrhosis: a cost - utility analysis. Am J Gastroenterol 2003; 98(3): 679-90.
14. Karkos PD, Papouliakos S, Karkos CD, et al. Current evaluation of the dysphagic patient. Hippokratia 2009; 13(3): 141-6.
15. Puli SR, Reddy JBK, Bechtold ML, et al. Staging accuracy of esophageal cancer by endoscopic ultrasound: A meta-analysis and systematic review. World J Gastroenterol 2008; 14(10): 1479-90.
16. Kim TJ, Kim HY, Lee KW, et al. Multimodality Assessment of Esophageal Cancer: Preoperative Staging and Monitoring of Response to therapy. RadioGraphics 2009; 29: 403-21.
17. Bipat S, Phoa SS, Van Delden OM, et al. US, CT and MRI for the diagno-

- sis and determining resectability of pancreatic adenocarcinoma: a meta analysis. *JCAT* 2005; 29(4): 438-45.
18. Soriano A, Castells A, Ayuso C, et al. Preoperative staging and tumor resectability assessment of pancreatic cancer: prospective study comparing endoscopic ultrasonography, helical computed tomography, magnetic resonance imaging and angiography. *Am J Gastroenterol* 2004; 99(3): 492-501.
 19. Brännler T, Klebl F, Mundorff S, et al. Significance of scintigraphy for the localization of obscure gastrointestinal bleedings. *World J Gastroenterol* 2008; 14(32): 5015-9.
 20. Ahmad F, Saunders RN, Lloyd GM, et al. An Algorithm for the Management of Bile Leak Following Laparoscopic Cholecystectomy. *Ann R Coll Surg Engl* 2007; 89(1): 51-6.
 21. Brestas PS, Dafni UG. Assessment of the severity of acute pancreatitis: the usefulness of ROC analysis in comparative studies of clinical and imaging prognostic indices. *JOP* 2005; 6(6): 562-7.
 22. Ma ZH, Ma QY, Sha HC. Magnetic resonance cholangiopancreatography for the detection of pancreatic duct stones in patients with chronic pancreatitis. *World J Gastroenterol* 2009; 15(20): 2543-6.
 23. Ardengh JC, Rosenbaum P, Ganc AJ, et al. Role of EUS in the preoperative localization of insulinomas compared with spiral CT. *Gastrointest Endosc* 2000; 51: 552-5.
 24. Valji K. *Vascular and Interventional Radiology* (second edition). Saunders Elsevier 2006.
 25. Dondelinger RF. *Imaging and intervention in abdominal trauma*. Springer Berlin Heidelberg New York, 2004.
 26. Abrams HL, Baum S, Pentecost MJ. *Abrams' Angiography Interventional Radiology*. Philadelphia, USA. Lippincott Williams & Wilkins, 2005.
 27. Μουρίκης Δ, Χατζηϊωάννου Α. *Αγγειακή και επεμβατική ακτινολογία*. Αθήνα: Βήτα Ιατρικές Εκδόσεις, 2003.
 28. Mauro MA, Murphy K, Thomson J, Zollikofer CL. *Image-guided micro procedures: CT and MRI interventional procedures*. Saunders Elsevier 2008.
 29. Haaga JR, Lanzieri CF, Gilkeson RC. *CT and MR Imaging of the Whole Body. Volume 2, Fourth Edition*. Mosby 2003.
 30. Dimopoulos M, Terpos E, Comenzo RL, Tosi P, Beksac M, Sezer O, Siegel D, Lokhorst H, Kumar S, Rajkumar SV, Niesvizky R, Mouloupoulos LA, Durie BG; IMWG. International myeloma working group consensus statement and guidelines regarding the current role of imaging techniques in the diagnosis and monitoring of multiple Myeloma. *Leukemia* 2009;23(9):1545-56.

31. Roberts CC, Daffner RH, Weissman BN, Bancroft L, Bennett DL, Blebea JS, Bruno MA, Fries IB, Germano IM, Holly L, Jacobson JA, Luchs JS, Morrison WB, Olson JJ, Payne WK, Resnik CS, Schweitzer ME, Seeger LL, Taljanovic M, Wise JN, Lutz ST. ACR appropriateness criteria on metastatic bone disease. *J Am Coll Radiol*. 2010 Jun; 7(6):400-9.
32. Morrison WB, Zoga AC, Daffner RH, et al. Expert Panel on Musculoskeletal Imaging: Primary Bone Tumors. American College of Radiology Appropriateness Criteria 2009. URL: http://www.acr.org/secondarymainmenucategories/quality_safety/app_criteria.aspx.
33. Morrison WB, Zoga AC, Daffner RH, et al. Expert Panel on Musculoskeletal Imaging: SOFT – TISSUE MASSES. American College of Radiology Appropriateness Criteria 2009. URL: http://www.acr.org/secondarymainmenucategories/quality_safety/app_criteria.aspx.
34. Loblaw DA, Perry J, Chambers A, et al. Systematic review of the diagnosis and management of malignant extradural spinal cord compression: the Cancer Care Ontario Practice Guidelines Initiative's Neuro-Oncology Disease Site Group. *J Clin Oncol*. 2005; 23(9): 2028-37.
35. European Commission Directorate-General for the Environment. Referral guidelines for imaging: radiation protection 118. Luxembourg: Office for Official Publications of the European Communities, 2001.
36. Canadian Association of Radiologists. Diagnostic imaging referral guidelines: a guide for physicians. Saint-Laurent, Quebec, Canada: Canadian Radiological Foundation, 2009.
37. Siström CL. The Appropriateness of Imaging: A Comprehensive Conceptual Framework. *Radiology* 2009; 251: 637-49.
38. Blackmore CC, Medina LS. Evidence-based radiology and the ACR appropriateness criteria. *J Am Coll Radiol* 2006; 3: 505-9.
39. Dixon AK. Evidence-based diagnostic radiology. *Lancet* 1997; 350: 509-12.
40. ACR practice guideline for the performance of pediatric and adult portable (mobile unit) chest radiography. In: Practice guidelines and technical standards. Reston (VA): American College of Radiology 2006; 239-43.
41. Math KR, Katz DS, Groskin S. *Radiology Secrets*. Hanley and Belfus 1997. pp 44-45.
42. Bernard GR, Artigas A, Brigham KL. Report of the American-European Consensus Conference on Acute Respiratory Distress Syndrome: Definitions, Mechanisms, Relevant Outcomes, and Clinical Trial Coordination. *J Crit Care* 1994; 9(1): 72-81.

43. Nelson HD, Tyne K, Naik A, et al. Screening for Breast Cancer: An Update for the U.S. Preventive Services Task Force. *Annals of Internal Medicine* 2009; 151(10):716-26.
44. D'Orsi CJ, Newell MS. BI-RADS Decoded: detailed guidance on potentially confusing issues. *Radiol Clin N Am* 2007; 45(5): 751-63.
45. Lee CH, Dershaw DD, Kopans D, et al. Breast cancer screening with imaging: recommendations from the Society of Breast Imaging and the ACR on the use of mammography, breast MRI, breast ultrasound, and other technologies for the detection of clinically occult breast cancer. *J Am Coll Radiol* 2010; 7: 18-27.
46. Mann RM, Kuhl CK, Kinkel K, et al. Breast MRI: guidelines from the European Society of Breast Imaging. *Eur Radiol* 2008; 18(7): 1307-18.
47. Σκαλκίδης Ι, Νάστος Κ, Ζαβιτσάνος Ξ. Κλινικά πρωτόκολλα και κλινικές οδηγίες. Ζητήματα εφαρμογής τους στην καθημερινή κλινική πράξη. *Archives of Hellenic Medicine* 2010; 27(2):264-273.
48. Shiffman RN, Dixon J, Brandt C, et al. The GuideLine Implementability Appraisal (GLIA): Development of an instrument to identify obstacles to guideline implementation. *BMC Med Inform Decis Mak* 2005, 5:23.